

Документ подписан простой электронной подписью

Информация о владельце:

ФИО: Кодониди Иван Панайотович

Должность: Заместитель директора по учебной и воспитательной работе

Дата подписания: 20.09.2024 00:30:50

Уникальный программный ключ:

5a19380bc0edd5b1a65549037b251ca435033995

**ПЯТИГОРСКИЙ МЕДИКО-ФАРМАЦЕВТИЧЕСКИЙ ИНСТИТУТ –**

филиал федерального государственного бюджетного образовательного учреждения

высшего образования

**«ВОЛГОГРАДСКИЙ ГОСУДАРСТВЕННЫЙ  
МЕДИЦИНСКИЙ УНИВЕРСИТЕТ»**

Министерства здравоохранения Российской Федерации

УТВЕРЖДАЮ

Зам. директора института по УВР

\_\_\_\_\_ д.ф.н. И.П. Кодониди

« 31 » августа 2024 г.

**РАБОЧАЯ ПРОГРАММА ДИСЦИПЛИНЫ  
ОЦЕНОЧНЫЕ МАТЕРИАЛЫ ПО ДИСЦИПЛИНЕ**

**Б.1.0.7ГИСТОЛОГИЯ, ЭМБРИОЛОГИЯ, ЦИТОЛОГИЯ – ГИСТОЛОГИЯ ПОЛОСТИ  
РТА**

По специальности: *31.05.03 Стоматология* (уровень специалитета)

Квалификация выпускника: *врач-стоматолог*

Кафедра: Морфологии

Курс – I

Семестр – 1,2

Форма обучения – очная

Лекции – 52 часа

Практические занятия – 60 часов

Самостоятельная работа – 32,7 часа

Промежуточная аттестация: экзамен – 2 семестр

Трудоемкость дисциплины: 5 ЗЕ (180 часов)

Пятигорск, 2024

Рабочая программа дисциплины «Гистология, эмбриология, цитология – гистология полости рта» составлена в соответствии с требованиями Федерального государственного образовательного стандарта высшего образования по специальности Стоматология (уровень специалитета) (утвер. Приказом Министерства образования и науки РФ от 12 августа 2020 г. № 984)

Разработчики программы:

к. биол. н, доцент, и.о. зав. каф. Фогель Андрей Владимирович

к. фарм. н, ст. преподаватель Гудкова Лариса Александровна

Рабочая программа обсуждена на заседании кафедры морфологии  
Протокол № 1 от «\_\_\_» августа 2024 г.

Рабочая программа согласована с учебно-методической комиссией  
по циклу естественно-научных дисциплин

Рабочая программа согласована с библиотекой  
Заведующая библиотекой И.В. Свешникова

И.о. декана факультета Т.В. Симонян

Рабочая программа утверждена на заседании Центральной методической комиссии  
Протокол № 1 от «31» августа 2024 года

Рабочая программа утверждена на заседании Ученого совета ПМФИ  
Протокол №1 от «31» августа 2024 года

## 1. ЦЕЛИ И ЗАДАЧИ ДИСЦИПЛИНЫ

**ЦЕЛЬ ДИСЦИПЛИНЫ**–формирование у студентов знаний микроскопической функциональной морфологии и развития клеточных, тканевых и органных систем человека, в том числе органов полости рта, обеспечивающих базис для изучения клинических дисциплин и способствующих формированию врачебного мышления.

**ЗАДАЧАМИ ДИСЦИПЛИНЫ** являются:

- изучение общих и специфических структурно-функциональных свойств клеток всех тканей организма и закономерностей их эмбрионального и постэмбрионального развития;
- изучение гисто-функциональных характеристик основных систем организма, в том числе органов ротовой полости, закономерностей их эмбрионального развития, а также функциональных, возрастных и защитно-приспособительных изменений органов и их структурных элементов;
- изучение основной гистологической международной латинской терминологии;
- сформировать у студентов умение микроскопирования гистологических препаратов с использованием светового микроскопа;
- сформировать у студентов умение идентифицировать органы, их ткани, клетки и неклеточные структуры, в том числе челюстно-лицевой области на микроскопическом уровне;
- сформировать у студентов умение определять лейкоцитарную формулу;
- сформировать у студентов представление о методах анализа результатов клинических лабораторных исследований, их интерпретации и постановки предварительного диагноза;
- сформировать у студентов навыки самостоятельной аналитической, научно-исследовательской работы;
- сформировать у студентов представление об условиях хранения химических реактивов и лекарственных средств;
- сформировать у студентов навыки общения и взаимодействия с обществом, коллективом, семьей, партнерами, пациентами и их родственниками.

## 2. МЕСТО ДИСЦИПЛИНЫ В СТРУКТУРЕ ОБРАЗОВАТЕЛЬНОЙ ПРОГРАММЫ

Дисциплина «Гистология, эмбриология, цитология – гистология полости рта» относится к обязательной части блока 1 «Дисциплины (модули)» основной профессиональной образовательной программы. Дисциплина «Гистология, эмбриология, цитология – гистология полости рта» изучается в 1-2 семестрах очной формы обучения.

## 3. ПЕРЕЧЕНЬ ПЛАНИРУЕМЫХ РЕЗУЛЬТАТОВ ОБУЧЕНИЯ ПО ДИСЦИПЛИНЕ, СООТНЕСЕННЫХ С ПЛАНИРУЕМЫМИ РЕЗУЛЬТАТАМИ ОСВОЕНИЯ ОБРАЗОВАТЕЛЬНОЙ ПРОГРАММЫ

Код и наименование компетенции	Наименование индикатора достижения компетенции	Планируемые результаты обучения, соотнесенные с индикаторами достижения компетенций
ОПК-9 способен оценивать морфофункциональные, физиологические состояния и патологические процессы в	<b>ОПК-9.1</b> Оценивает основные морфофункциональные данные, физиологические состояния и патологические процессы в организме человека	<b>Знать:</b> Алгоритмы развития патологических процессов в организме человека; алгоритм использования данных физикального обследования; <b>Уметь:</b> Оценивать морфофункциональные, физиологические и патологические процессы в организме; проводить физикальное обследование пациента для решения профессиональных задач;

организме человека для решения профессиональных задач	<b>ОПК-9.2</b> Использует данные физикального обследования при оценке изменений в организме человека для решения профессиональных задач	<b>Владеть:</b> Навыком решения профессиональных задач; проведения обследования и оценки данных обследования.
---	--	---

В результате изучения дисциплины обучающийся должен:

**ЗНАТЬ:** основные закономерности развития и жизнедеятельности организма на основе структурной организации клеток, тканей и органов; гисто-функциональные особенности тканевых элементов, в том числе челюстно-лицевой области; анатомио-физиологических, возрастных, половых и индивидуальных особенностей строения и развития организма человека;

**УМЕТЬ:** пользоваться методами микроскопирования; проводить анализ гистофизиологического состояния различных клеточных, тканевых и органных структур человека; описывать гистологические (в частности, зубы, органы полости рта) и основные эмбриологические препараты, а также электронограммы клеток и неклеточных структур; использовать знания об особенностях строения и развития органов челюстно-лицевой области при изучении профильных стоматологических дисциплин;

**ВЛАДЕТЬ:** медико-функциональным понятийным аппаратом; медицинским инструментарием.

#### 4. ОБЪЕМ ДИСЦИПЛИНЫ В ЗАЧЕТНЫХ ЕДИНИЦАХ С УКАЗАНИЕМ КОЛИЧЕСТВА АКАДЕМИЧЕСКИХ ЧАСОВ, ВЫДЕЛЕННЫХ НА КОНТАКТНУЮ РАБОТУ ОБУЧАЮЩИХСЯ С ПРЕПОДАВАТЕЛЕМ (ПО ВИДАМ УЧЕБНЫХ ЗАНЯТИЙ) И НА САМОСТОЯТЕЛЬНУЮ РАБОТУ ОБУЧАЮЩИХСЯ

##### 4.1. ОБЪЕМ ДИСЦИПЛИНЫ И ВИДЫ УЧЕБНОЙ РАБОТЫ

Вид учебной работы	Всего часов	1 семестр	2 семестр
<b>1. Контактная работа обучающихся с преподавателем:</b>	<b>120,3</b>	<b>66</b>	<b>54,3</b>
Аудиторные занятия всего, в том числе:			
Лекции	52	32	20
Лабораторные	-	-	-
Практические занятия	60	30	30
Контактные часы на аттестацию (экзамен)	0,3		0,3
Консультация	4	2	2
Контроль самостоятельной работы	4	2	2
<b>2. Самостоятельная работа</b>	<b>32,7</b>	<b>6</b>	<b>26,7</b>
Контроль	27		27
<b>ИТОГО:</b>	<b>180</b>	<b>72</b>	<b>108</b>
Общая трудоемкость	<b>5 ЗЕ</b>	<b>2 ЗЕ</b>	<b>3 ЗЕ</b>

##### 4.2. СТРУКТУРА ДИСЦИПЛИНЫ (КАЛЕНДАРНО-ТЕМАТИЧЕСКИЙ ПЛАН ЛЕКЦИЙ И ЗАНЯТИЙ)

Код занятия	Наименование разделов и тем/вид занятия/	Часов	Компетенции	Литература
<b>ЛЕКЦИИ</b>				

Л1.1.	<b>Раздел 1. Введение. Предмет гистологии, цитологии, эмбриологии</b> Введение в курс гистологии, эмбриологии, цитологии. Методы исследования, задачи. История науки.	2	<b>ОПК-9</b> (ОПК-9.1, ОПК-9.2)	7.1.1, 7.1.3, 7.1.7, 7.2.5, 7.2.7, 7.2.8
Л1.2.	<b>Раздел 2. Цитология</b> Цитология. Строение клетки, клеточная мембрана, цитоплазма, органеллы, включения.	2	<b>ОПК-9</b> (ОПК-9.1, ОПК-9.2)	7.1.2, 7.1.4, 7.1.8, 7.2.5, 7.2.8
Л1.3.	<b>Раздел 2. Цитология</b> Ядро. Ядерная оболочка, комплекс ядерной поры. Клеточный цикл.	2	<b>ОПК-9</b> (ОПК-9.1, ОПК-9.2)	7.1.3, 7.1.4, 7.1.8, 7.2.5, 7.2.7
Л1.4.	<b>Раздел 3. Эмбриология</b> Основные этапы эмбриогенеза. Половые клетки.	2	<b>ОПК-9</b> (ОПК-9.1, ОПК-9.2)	7.1.1, 7.1.4, 7.1.6, 7.1.7, 7.2.3, 7.2.5, 7.2.8
Л1.5.	<b>Раздел 3. Эмбриология</b> Оплодотворение. Дробление.	2	<b>ОПК-9</b> (ОПК-9.1, ОПК-9.2)	7.1.2, 7.1.4, 7.1.7, 7.2.2, 7.2.5, 7.2.7
Л1.6.	<b>Раздел 3. Эмбриология</b> Бластогенез. Гастрюляция. Развитие осевого комплекса. Нейруляция.	2	<b>ОПК-9</b> (ОПК-9.1, ОПК-9.2)	7.1.1, 7.1.4, 7.1.6, 7.1.8, 7.2.5, 7.2.7
Л1.7.	<b>Раздел 3. Эмбриология</b> Дифференцировка зародышевых листков. Гисто-, органогенез. Внезародышевые органы.	2	<b>ОПК-9</b> (ОПК-9.1, ОПК-9.2)	7.1.2, 7.1.5, 7.1.7, 7.2.3, 7.2.5, 7.2.7
Л1.8.	<b>Раздел 4. Учение о тканях.</b> Классификация тканей. Эпителиальная ткань.	2	<b>ОПК-9</b> (ОПК-9.1, ОПК-9.2)	7.1.1, 7.1.3, 7.1.7, 7.2.5, 7.2.7, 7.2.8

Л1.9.	<b>Раздел 4. Учение о тканях.</b> Железистый эпителий.	2	<b>ОПК-9</b> (ОПК-9.1, ОПК-9.2)	7.1.1, 7.1.4, 7.1.6, 7.1.8, 7.2.5, 7.2.7
Л1.10.	<b>Раздел 4. Учение о тканях.</b> Кровь, форменные элементы крови, плазма. Лимфа.	2	<b>ОПК-9</b> (ОПК-9.1, ОПК-9.2)	7.1.1, 7.1.5, 7.1.7, 7.2.3, 7.2.5, 7.2.8
Л1.11.	<b>Раздел 4. Учение о тканях.</b> Липфопоэз. Гематопоэз.	2	<b>ОПК-9</b> (ОПК-9.1, ОПК-9.2)	7.1.1, 7.1.5, 7.1.7, 7.2.3, 7.2.5, 7.2.8
Л1.12.	<b>Раздел 4. Учение о тканях.</b> Соединительная ткань. Клас- сификация.	2	<b>ОПК-9</b> (ОПК-9.1, ОПК-9.2)	7.1.1, 7.1.3, 7.1.7, 7.2.5, 7.2.7, 7.2.8
Л1.13.	<b>Раздел 4. Учение о тканях.</b> Костная и хрящевая ткань. Классификация.	2	<b>ОПК-9</b> (ОПК-9.1, ОПК-9.2)	7.1.1, 7.1.4, 7.1.6, 7.1.8, 7.2.5, 7.2.7
Л1.14.	<b>Раздел 4. Учение о тканях.</b> Мышечная ткань.	2	<b>ОПК-9</b> (ОПК-9.1, ОПК-9.2)	7.1.1, 7.1.5, 7.1.7, 7.2.3, 7.2.5, 7.2.8
Л1.15.	<b>Раздел 4. Учение о тканях.</b> Нервная ткань. Нервная система.	2	<b>ОПК-9</b> (ОПК-9.1, ОПК-9.2)	7.1.2, 7.1.4, 7.1.8, 7.2.5, 7.2.8
Л1.16.	<b>Раздел 5. Органы чувств.</b> Органы чувств.	2	<b>ОПК-9</b> (ОПК-9.1, ОПК-9.2)	7.1.1, 7.1.3, 7.1.7, 7.2.5, 7.2.7, 7.2.8
Л1.17.	<b>Раздел 6. Сердечно-сосудистая система</b> Сердце. Сосуды. Микроциркулятор- ное русло.	2	<b>ОПК-9</b> (ОПК-9.1, ОПК-9.2)	7.1.1, 7.1.4, 7.1.6, 7.1.8, 7.2.5, 7.2.7

Л1.18.	<p><b>Раздел 7. Органы иммунной защиты</b></p> <p>Органы иммунной защиты. Центральное и периферическое звенья. Клеточная популяция, участие в иммунных реакциях, возрастные изменения.</p>	2	<p><b>ОПК-9</b> (ОПК-9.1, ОПК-9.2)</p>	<p>7.1.1, 7.1.5, 7.1.7, 7.2.3, 7.2.5, 7.2.8</p>
Л1.19.	<p><b>Раздел 8. Эндокринная система</b></p> <p>Эндокринная система. Центральное звено. Гипофиз, Гипоталамо-гипофизарная регуляция периферического отдела эндокринной системы. Периферическое звено. Понятие об АПУД-системе.</p>	2	<p><b>ОПК-9</b> (ОПК-9.1, ОПК-9.2)</p>	<p>7.1.1, 7.1.5, 7.1.7, 7.2.3, 7.2.5, 7.2.8</p>
Л1.20.	<p><b>Раздел 9. Пищеварительная система</b></p> <p>Пищеварительная система. Общий план строения. Гистология органов ротовой полости. Строение губы, десны, твердого и мягкого неба, языка. Гистофизиология слюнных желез.</p>	2	<p><b>ОПК-9</b> (ОПК-9.1, ОПК-9.2)</p>	<p>7.1.1, 7.1.2, 7.1.4, 7.1.8, 7.2.5, 7.2.4, 7.2.5, 7.2.8</p>
Л1.21.	<p><b>Раздел 9. Пищеварительная система</b></p> <p>Гистология полых органов пищеварительной системы: пищевод, желудок, тонкая и толстая кишка. Послойное строение, гистофизиология пристеночного пищеварения. Печень. Поджелудочная железа.</p>	2	<p><b>ОПК-9</b> (ОПК-9.1, ОПК-9.2)</p>	<p>7.1.1, 7.1.4, 7.1.6, 7.1.8, 7.2.5, 7.2.7</p>

Л1.22.	<b>Раздел 9. Пищеварительная система</b> Строение зуба. Гистофизиология эмали, дентина, цемента. Гистофизиология пульпы зуба. Строение поддерживающего аппарата зуба. Развитие зуба. Пороки развития зубов.	2	<b>ОПК-9</b> (ОПК-9.1, ОПК-9.2)	7.1.1, 7.1.5, 7.1.7, 7.2.3, 7.2.5, 7.2.8
Л1.23.	<b>Раздел 10. Дыхательная система</b> Дыхательная система. Гистофизиология. Развитие органов дыхательной системы. Пороки развития.	2	<b>ОПК-9</b> (ОПК-9.1, ОПК-9.2)	7.1.1, 7.1.3, 7.1.7, 7.2.5, 7.2.7, 7.2.8
Л1.24.	<b>Раздел 11. Выделительная система</b> Выделительная система. Гистофизиология. Развитие органов выделительной системы. Пороки развития.	2	<b>ОПК-9</b> (ОПК-9.1, ОПК-9.2)	7.1.2, 7.1.3, 7.1.4, 7.1.8, 7.2.1, 7.2.5, 7.2.6, 7.2.8
Л1.25.	<b>Раздел 12. Половая система</b> Мужская половая система. Развитие. Гистофизиология.	2	<b>ОПК-9</b> (ОПК-9.1, ОПК-9.2)	7.1.1, 7.1.5, 7.1.7, 7.2.3, 7.2.5, 7.2.8
Л1.26.	<b>Раздел 12. Половая система</b> Женская половая система. Развитие. Пороки развития. Строение яичника, яйцеводов, матки. Гистофизиология.	2	<b>ОПК-9</b> (ОПК-9.1, ОПК-9.2)	7.1.1, 7.1.4, 7.1.6, 7.1.8, 7.2.5, 7.2.7
Всего:		__52ч__		
<b>ЛАБОРАТОРНЫЕ/ ПРАКТИЧЕСКИЕ ЗАНЯТИЯ</b>				



ЛЗ.1.1.	<b>Раздел 1. Введение. Предмет гистологии, цитологии, эмбриологии</b> Гистология, цели, задачи, методы. Виды микроскопии. Правила работы с микроскопом. Гистологическая техника.	2	<b>ОПК-9</b> (ОПК-9.1, ОПК-9.2)	7.1.1, 7.1.5, 7.1.7, 7.2.3, 7.2.5, 7.2.8
ЛЗ.1.2.	<b>Раздел 2. Цитология</b> Общая морфология клетки. Органеллы и включения. Ядро клетки. Деление клеток.	2	<b>ОПК-9</b> (ОПК-9.1, ОПК-9.2)	7.1.1, 7.1.3, 7.1.5, 7.1.7, 7.2.5, 7.2.7, 7.2.8
ЛЗ.1.3.	<b>Раздел 3. Эмбриология</b> Эмбриология. Половые клетки. Оплодотворение. Дробление.	2	<b>ОПК-9</b> (ОПК-9.1, ОПК-9.2)	7.1.1, 7.1.5, 7.1.7, 7.2.3, 7.2.5, 7.2.8
ЛЗ.1.4.	<b>Раздел 3. Эмбриология</b> Ранние стадии эмбриогенеза. Бластула. Гастрюла. Нейрула. Образование осевого комплекса.	2	<b>ОПК-9</b> (ОПК-9.1, ОПК-9.2)	7.1.1, 7.1.4, 7.1.5, 7.1.6, 7.1.8, 7.2.5, 7.2.6, 7.2.7
ЛЗ.1.5.	<b>Раздел 3. Эмбриология</b> Дифференцировка зародышевых листков. Гистогенез. Органогенез. Внезародышевые органы.	2	<b>ОПК-9</b> (ОПК-9.1, ОПК-9.2)	7.1.1, 7.1.3, 7.1.4, 7.1.7, 7.2.5, 7.2.7, 7.2.8
ЛЗ.1.6.	<b>Раздел 4. Учение о тканях</b> Эпителиальная ткань. Покровный эпителий.	2	<b>ОПК-9</b> (ОПК-9.1, ОПК-9.2)	7.1.2, 7.1.3, 7.1.4, 7.1.6, 7.1.8, 7.2.5, 7.2.7, 7.2.8
ЛЗ.1.7.	<b>Раздел 4. Учение о тканях</b> Железистый эпителий.	2	<b>ОПК-9</b> (ОПК-9.1, ОПК-9.2)	7.1.1, 7.1.5, 7.1.7, 7.2.3, 7.2.5, 7.2.8
ЛЗ.1.8.	<b>Раздел 4. Учение о тканях</b> Кровь.	2	<b>ОПК-9</b> (ОПК-9.1, ОПК-9.2)	7.1.2, 7.1.3, 7.1.4, 7.1.7, 7.2.5, 7.2.7, 7.2.8
ЛЗ.1.9.	<b>Раздел 4. Учение о тканях</b> Кроветворение.	2	<b>ОПК-9</b> (ОПК-9.1, ОПК-9.2)	7.1.1, 7.1.5, 7.1.7, 7.2.3, 7.2.5, 7.2.8

ЛЗ.1.10.	<b>Раздел 4. Учение о тканях</b> Собственно соединительная ткань.	2	<b>ОПК-9</b> (ОПК-9.1, ОПК-9.2)	7.1.1, 7.1.3, 7.1.4, 7.1.6, 7.1.8, 7.2.5, 7.2.7, 7.3.8
ЛЗ.1.11.	<b>Раздел 4. Учение о тканях</b> Хрящевая и костная ткани.	2	<b>ОПК-9</b> (ОПК-9.1, ОПК-9.2)	7.1.2, 7.1.3, 7.1.4, 7.1.6, 7.1.8, 7.2.5, 7.2.7, 7.2.8
ЛЗ.1.12.	<b>Раздел 4. Учение о тканях</b> Мышечная ткань.	2	<b>ОПК-9</b> (ОПК-9.1, ОПК-9.2)	7.1.1, 7.1.3, 7.1.4, 7.1.5, 7.1.7, 7.2.5, 7.2.7, 7.2.8
ЛЗ.1.13.	<b>Раздел 4. Учение о тканях</b> Нервная ткань. Нервная система.	2	<b>ОПК-9</b> (ОПК-9.1, ОПК-9.2)	7.1.1, 7.1.5, 7.1.7, 7.2.3, 7.2.5, 7.2.8
ЛЗ.1.14.	<b>Раздел 5. Органы чувств</b> Орган зрения. Орган слуха и равновесия.	2	<b>ОПК-9</b> (ОПК-9.1, ОПК-9.2)	7.1.1, 7.1.5, 7.1.7, 7.2.3, 7.2.5, 7.2.8
ЛЗ.1.15.	<b>Итоговое занятие за 1 семестр</b>	2	<b>ОПК-9</b> (ОПК-9.1, ОПК-9.2)	7.1.1, 7.1.5, 7.1.7, 7.2.3, 7.2.5, 7.2.8
ЛЗ.1.16.	<b>Раздел 6. Сердечно-сосудистая система</b> Сердечно-сосудистая система. Строение сердца, кровеносных сосудов. Микроциркуляторное русло	2	<b>ОПК-9</b> (ОПК-9.1, ОПК-9.2)	7.1.2, 7.1.3, 7.1.4, 7.1.6, 7.1.8, 7.2.5, 7.2.7, 7.2.8
ЛЗ.1.17.	<b>Раздел 7. Органы иммунной защиты</b> Органы иммунной защиты. Центральное и периферическое звенья. Развитие, клеточная популяция, участие в иммунных реакциях, возрастные изменения.	2	<b>ОПК-9</b> (ОПК-9.1, ОПК-9.2)	7.1.1, 7.1.5, 7.1.7, 7.2.3, 7.2.5, 7.2.8
ЛЗ.1.18.	<b>Раздел 8. Эндокринная система</b> Эндокринная система. Центральное и периферическое звено.	2	<b>ОПК-9</b> (ОПК-9.1, ОПК-9.2)	7.1.3, 7.1.5, 7.1.8, 7.2.3, 7.2.5, 7.2.7
ЛЗ.1.19.	<b>Раздел 9. Пищеварительная система</b> Пищеварительная система. Общий план строения. Органы ротовой полости и развитие лица. Язык, сосочки языка, вкусовые луковицы. Слюнные железы.	2	<b>ОПК-9</b> (ОПК-9.1, ОПК-9.2)	7.1.2, 7.1.3, 7.1.4, 7.1.6, 7.1.8, 7.2.5, 7.2.7, 7.2.8

ЛЗ.1.20.	<b>Раздел 9. Пищеварительная система</b> Зубы, развитие зубов.	2	<b>ОПК-9</b> (ОПК-9.1, ОПК-9.2)	7.1.1, 7.1.3, 7.1.5, 7.1.7, 7.1.8, 7.2.3, 7.2.5, 7.2.7
ЛЗ.1.21.	<b>Раздел 9. Пищеварительная система</b> Пищеварительная система. Пищевод, желудок. Послойное строение, гистофизиология пристеночного пищеварения.	2	<b>ОПК-9</b> (ОПК-9.1, ОПК-9.2)	7.1.2, 7.1.3, 7.1.4, 7.1.6, 7.1.8, 7.2.5, 7.2.7, 7.2.8
ЛЗ.1.22.	<b>Раздел 9. Пищеварительная система</b> Пищеварительная система. Тонкая и толстая кишка. Послойное строение, гистофизиология пристеночного пищеварения	2	<b>ОПК-9</b> (ОПК-9.1, ОПК-9.2)	7.1.1, 7.1.2, 7.1.4, 7.1.6, 7.1.7, 7.2.1, 7.2.3, 7.2.8
ЛЗ.1.23.	<b>Раздел 9. Пищеварительная система</b> Пищеварительная система. Печень и поджелудочная железа. Желчный пузырь.	2	<b>ОПК-9</b> (ОПК-9.1, ОПК-9.2)	7.1.1, 7.1.4, 7.1.5, 7.1.6, 7.1.8, 7.2.1, 7.2.3, 7.2.8
ЛЗ.1.24.	<b>Раздел 10. Дыхательная система</b> Дыхательная система. Строение, функции, развитие в пре- и постнатальном онтогенезе. Пороки развития.		<b>ОПК-9</b> (ОПК-9.1, ОПК-9.2)	7.1.1, 7.1.3, 7.1.4, 7.1.5, 7.1.7, 7.2.2, 7.2.5, 7.2.7
ЛЗ.1.25.	<b>Раздел 11. Кожа и её производные</b> Кожный покров. Тонкая и толстая кожа. Эпидермис, дерма. Специальные клетки эпидермиса.		<b>ОПК-9</b> (ОПК-9.1, ОПК-9.2)	7.1.2, 7.1.3, 7.1.4, 7.1.6, 7.1.8, 7.2.5, 7.2.7, 7.2.8
ЛЗ.1.26.	<b>Раздел 11. Кожа и её производные</b> Потовые и сальные железы. Производные кожи: волосы, ногти. Регенерация кожи.		<b>ОПК-9</b> (ОПК-9.1, ОПК-9.2)	7.1.1, 7.1.3, 7.1.5, 7.1.7, 7.1.8, 7.2.3, 7.2.5, 7.2.7
ЛЗ.1.27.	<b>Раздел 12. Выделительная система.</b> Выделительная система. Гистофизиология. Развитие органов выделительной системы. Пороки развития.		<b>ОПК-9</b> (ОПК-9.1, ОПК-9.2)	7.1.2, 7.1.3, 7.1.4, 7.1.6, 7.1.8, 7.2.5, 7.2.7, 7.2.8

ЛЗ.1.28.	<b>Раздел 13. Половая система.</b> Мужская половая система. Развитие. Гистофизиология.		<b>ОПК-9</b> (ОПК-9.1, ОПК-9.2)	7.1.1, 7.1.3, 7.1.4, 7.1.6, 7.1.7, 7.2.2, 7.2.6, 7.2.8
ЛЗ.1.29.	<b>Раздел 13. Половая система.</b> Женская половая система. Яичник. Овариальный цикл. Матка. Яйцевод. Менструальный цикл. Развитие.		<b>ОПК-9</b> (ОПК-9.1, ОПК-9.2)	7.1.1, 7.1.3, 7.1.4, 7.1.5, 7.1.8, 7.2.1, 7.2.7, 7.2.8
ЛЗ.1.30.	<b>Итоговое занятие за 2 семестр</b>		<b>ОПК-9</b> (ОПК-9.1, ОПК-9.2)	7.1.2, 7.1.3, 7.1.4, 7.1.6, 7.1.8, 7.2.5, 7.2.7, 7.2.8
Всего:		___60ч___		

### 5. СОДЕРЖАНИЕ ДИСЦИПЛИНЫ

№	НАИМЕНОВАНИЕ РАЗДЕЛА/МОДУЛЯ	СОДЕРЖАНИЕ
1	Раздел 1. Введение. Предмет гистологии, цитологии, эмбриологии	Гистология, цели, задачи, методы. Виды микроскопии. Правила работы с микроскопом. Гистологическая техника
2	Раздел 2. Цитология	Общая морфология клетки. Органеллы и включения. Ядро клетки. Деление клеток
3	Раздел 3. Эмбриология	Эмбриология. Половые клетки. Оплодотворение. Дробление. Ранние стадии эмбриогенеза. Бластула. Гастроула. Нейрула. Образование осевого комплекса. Дифференцировка зародышевых листков. Гистогенез. Органогенез. Внзародышевые органы.
4	Раздел 4. Учение о тканях	Эпителиальная ткань. Покровный эпителий. Железистый эпителий. Костная и хрящевая ткань. Кровь. Лимфа. Лимфопоз, гематопоз.
5	Раздел 5. Органы чувств	Орган зрения. Орган слуха и равновесия
6	Раздел 6. Сердечно-сосудистая система	Сердечно-сосудистая система. Слои сердца, клапаны, развитие. Сердечно-сосудистая система. Виды артерий и вен, отличительные особенности гистологического строения их стенок, функциональное назначение. Микроциркуляторное русло.
7	Раздел 7. Органы иммунной защиты	Органы иммунной защиты. Центральное и периферическое звенья. Развитие, клеточная популяция, участие в иммунных реакциях, возрастные изменения.
8	Раздел 8. Эндокринная система	Эндокринная система. Центральное звено. Гипофиз, Гипоталамо-гипофизарная регуляция периферического отдела эндокринной системы. Эндокринная система. Периферическое звено
9	Раздел 9. Пищеварительная система	Пищеварительная система. Общий план строения. Органы ротовой полости и развитие лица. Слюнные железы. Язык, сосочки языка, вкусовые луковицы.

		Зубы, развитие зубов. Пищеварительная система. Пищевод, желудок. Послойное строение, гистофизиология пристеночного пищеварения. Пищеварительная система. Тонкая и толстая кишка. Послойное строение, гистофизиология пристеночного пищеварения. Пищеварительная система. Печень и поджелудочная железа. Желчный пузырь.
10	Раздел 10. Дыхательная система	Дыхательная система. Строение, функции, развитие в пре- и постнатальном онтогенезе. Пороки развития.
11	Раздел 11. Кожа и её производные	Кожный покров. Тонкая и толстая кожа. Эпидермис, дерма. Специальные клетки эпидермиса. Потовые и сальные железы. Производные кожи: волосы, ногти. Регенерация кожи
12	Раздел 12. Выделительная система	Выделительная система. Гистофизиология. Развитие органов выделительной системы. Пороки развития.
13	Раздел 13. Половая система	Мужская половая система. Развитие. Гистофизиология. Женская половая система. Яичник. Овариальный цикл. Матка. Яйцевод. Менструальный цикл. Развитие.

## 6. САМОСТОЯТЕЛЬНАЯ РАБОТА ОБУЧАЮЩИХСЯ ПО ДИСЦИПЛИНЕ

Самостоятельная работа обучающихся направлена на углубленное изучение разделов и тем рабочей программы и предполагает изучение литературных источников, выполнение домашних заданий и проведение исследований разного характера. Работа основывается на анализе литературных источников и материалов, публикуемых в интернете, а также реальных речевых и языковых фактов, личных наблюдений. Также самостоятельная работа включает подготовку и анализ материалов по темам пропущенных занятий.

Самостоятельная работа по дисциплине включает следующие виды деятельности:

- работа с лекционным материалом, предусматривающая проработку конспекта лекций и учебной литературы;
- поиск (подбор) и обзор литературы, электронных источников информации по индивидуально заданной проблеме курса, написание доклада, исследовательской работы по заданной проблеме;
- выполнение задания по пропущенной или плохо усвоенной теме;
- самостоятельный поиск информации в Интернете и других источниках;
- выполнение домашней контрольной работы (решение заданий, выполнение упражнений);
- изучение материала, вынесенного на самостоятельную проработку (отдельные темы, параграфы);
- написание рефератов;
- подготовка к тестированию; подготовка к практическим занятиям; подготовка к экзамену.

САМОСТОЯТЕЛЬНАЯ РАБОТА СТУДЕНТА				
Код	Наименование разделов и тем/вид занятия	Часов	Компетенции	Литература
СР.1.1.	Эмбриональные стволовые клетки: в таблицу внести основные типы стволовых клеток и дать им полную цитологическую характеристику	4	ОПК-5 (ОПК-5.1, ОПК-5.2, ОПК-5.3)	7.1.1, 7.1.3, 7.1.7, 7.2.2, 7.2.7

СР.1.2.	Внезародышевые органы: в таблицу внести все известные провизорные органы	4	<b>ОПК-9</b> (ОПК-9.1, ОПК-9.2)	7.1.2, 7.1.4, 7.1.8, 7.2.5, 7.2.8
СР.1.3.	Регуляция гемопоэза: в таблицу внести названия стимуляторов гемопоэза	4	<b>ОПК-1</b> (ОПК-1.1)	7.1.1, 7.1.3, 7.1.5, 7.2.6, 7.2.7
СР.1.4.	Механизм мышечного сокращения: в таблицу внести последовательные этапы осуществления мышечного сокращения	4	<b>ПК-8</b> (ПК-8.2)	7.1.2, 7.1.4, 7.1.8, 7.2.5, 7.2.8
СР.1.5.	Диффузная эндокринная система: в таблицу внести данные по локализации одиночных гормонпродуцирующих клеток	4	<b>ОПК-5</b> (ОПК-5.1, ОПК-5.2, ОПК-5.3)	7.1.1, 7.1.6, 7.2.5, 7.2.7, 7.2.8
СР.1.6.	Диффузная эндокринная система: в таблицу внести данные о функциях биологически активных соединений, образующихся в клетках диффузной эндокринной системы	4	<b>ОПК-9</b> (ОПК-9.1, ОПК-9.2)	7.1.2, 7.1.6, 7.1.8, 7.2.5, 7.2.6, 7.2.7
СР.1.7.	Кожный покров: в таблицу внести основные отличия тонкой и толстой кожи	4	<b>ОПК-1</b> (ОПК-1.1)	7.1.2, 7.1.4, 7.1.7, 7.2.1, 7.2.8
СР.1.8	Выделительная система: в таблицу внести основные части нефрона почки	4,7	<b>ПК-8</b> (ПК-8.2)	7.1.1, 7.1.6, 7.2.5, 7.2.7, 7.2.8
<b>ИТОГО</b>		<b>32,7</b>		

## 7. УЧЕБНО-МЕТОДИЧЕСКОЕ И ИНФОРМАЦИОННОЕ ОБЕСПЕЧЕНИЕ ДИСЦИПЛИНЫ

### 7.1. ОСНОВНАЯ ЛИТЕРАТУРА: КНИЖНЫЙ ВАРИАНТ

**7.1.1** Гистология, эмбриология, цитология: учеб. / под ред. Н.А. Афанасьева.- 6-е изд., перераб. и доп.- М.: ГЭОТАР-Медиа, 2013.- 800 с.

**7.1.2** Гистология: учеб. для вузов / под ред. Э.Г. Улумбекова, Ю.А. Чельшева.- 2-е изд., перераб. и доп.- М.: ГЭОТАОР-Мед, 2001.- 672 с., ил. (XXI век)

**7.1.3** Гистология, эмбриология, цитология: учеб. для вузов / под ред. Э.Г. Улумбекова, Ю.А. Чельшева - 2-е изд., - М.: ГЭОТАР-Медиа, 2007. - 672 с.

**7.1.4** Гистология. Комплексные тесты: ответы и пояснения: учеб. пособие / под ред. С.Л. Кузнецова, Ю.А. Чельшева.- М.: ГЭОТАР-Медиа, 2008.- 288 с.: ил.

**7.1.5** Singh, Inderbir. Textbook of Human Histology With Color Atlas and Practical Guide: textbook / Inderbir Singh. - 8-th ed.; Revised and Edited by Neelam Vasudeva, Sabita Mishra - London: Jaypee, 2016. - 302 p.

**7.1.6** Gartner, Leslie P. Textbook of Histology: textbook / Leslie P. Gartner. - 4 th ed. - Philadelphia: Elsevier, 2017. - 656 p. (Study smart with Student Consult)

### ЭЛЕКТРОННО-БИБЛИОТЕЧНАЯ СИСТЕМА

**7.1.7** Быков, В. Л. Гистология и эмбриональное развитие органов полости рта человека / В. Л. Быков - Москва: ГЭОТАР-Медиа, 2014. - 624 с. – Режим доступа: по подписке. – URL: <https://www.studentlibrary.ru/book/ISBN9785970430118.html>

**7.1.8** Гемонов В. В. Гистология и эмбриология органов полости рта и зубов: учебное пособие / Гемонов В. В., Лаврова Э. Н., Фалин Л. И. - Москва: ГЭОТАР-Медиа, 2019. - 320 с. – Режим доступа: по подписке. – URL: <https://www.studentlibrary.ru/book/ISBN9785970451809.html>

## **7.2. ДОПОЛНИТЕЛЬНАЯ ЛИТЕРАТУРА КНИЖНЫЙ ВАРИАНТ**

**7.2.1** Кузнецов С.Л. Гистология органов полости рта: учеб. пособие.- М.- ГЭОТАР-Медиа, 2012.- 136 с.: ил.

**7.2.2** Гемонов В.В. Гистология, цитология и эмбриология. Атлас: учеб. пособие.- М.: ГЭОТАР-Медиа, 2012.- 168 с.: ил.

**7.2.3** Гистология. Атлас для практических занятий: учеб. пособие / Н.В. Бойчук [и др.]- М.: ГЭОТАР-Медиа, 2008.- 160 с.: ил.

**7.2.4** Гистология, эмбриология, цитология: учеб. для вузов / под ред. Э.Г. Улумбекова, Ю.А. Чельшева - 3-е изд., - М.: ГЭОТАР-Медиа, 2007. - 408 с.

## **ЭЛЕКТРОННО-БИБЛИОТЕЧНАЯ СИСТЕМА**

**7.2.5.** Гистология, цитология и эмбриология. Атлас [Электронный ресурс]: учеб. пособие/ Быков В.Л., Юшканцева С.И.- М.: ГЭОТАР-Медиа, 2013. - 296 с.:ил.

Режим доступа: [www.studmedlib.ru](http://www.studmedlib.ru)

**7.2.6.** Данилов, Р. К. Гистология, эмбриология, цитология. Атлас-справочник: учебное пособие / Р. К. Данилов. - Москва: ГЭОТАР-Медиа, 2021. - 432 с. - ISBN 978-5-9704-6335-2. - Текст: электронный // ЭБС "Консультант студента": [сайт]. - URL: <https://www.studentlibrary.ru/book/ISBN9785970463352.html>

**7.2.7. Учебное пособие Guideline for Histology, embryology, cytology for the students part II для студентов по специальности 31.05.03 «Стоматология» [Электронный ресурс]: для специальности: 31.05.03 Стоматология: форма обучения: очная: ПМФИ - филиал ФГБОУ ВО ВолгГМУ, каф. Морфологии; разработчики: С.А. Калашникова, А.А. Нестерова и др. - Пятигорск, 2019. - 40 с. Режим доступа: <http://pmedpharm.ru>.**

**7.2.8. Учебное пособие Guideline for Histology, embryology, cytology for the students part I для студентов по специальности 31.05.03 «Стоматология» [Электронный ресурс]: для специальности: 31.05.03 Стоматология: форма обучения: очная: ПМФИ - филиал ФГБОУ ВО ВолгГМУ, каф. Морфологии; разработчики: С.А. Калашникова, А.А. Нестерова и др. - Пятигорск, 2019. - 44 с. Режим доступа: <http://pmedpharm.ru>.**

## **7.3 ЛИЦЕНЗИОННОЕ ПРОГРАММНОЕ ОБЕСПЕЧЕНИЕ**

1. Программа для ПЭВМ Microsoft Office 365. Договор с ООО СТК «ВЕРШИНА» №27122016-1 от 27 декабря 2016 г. Бессрочно.

2. Открытая лицензия Microsoft Open License: 66237142 OPEN 96197565ZZE1712. 2017. До 31.12.2017.

3. Открытая лицензия Microsoft Open License: 66432164 OPEN OPEN 96439360ZZE1802. 2018. До 31.12.2018.

4. Открытая лицензия Microsoft Open License: 68169617 OPEN OPEN 98108543ZZE1903. 2019. До 31.12.2019.

5. Программа для ПЭВМ Office Standard 2016. 200 (двести) лицензий OPEN 96197565ZZE1712. Бессрочно.

6. Программа для ПЭВМ VeriTest Professional 2.7 Электронная версия. Акт предоставления прав № IT178496 от 14.10.2015. Бессрочно.

7. Программа для ПЭВМ ABBYY Fine Reader\_14 FSRs-1401. Бессрочно.

8. Программа для ПЭВМ MOODLE e-Learning, eLearning Server, Гиперметод. Договор с ООО «Открытые технологии» 82/1 от 17 июля 2013 г. Бессрочно.

## **7.4 СОВРЕМЕННЫЕ ПРОФЕССИОНАЛЬНЫЕ БАЗЫ ДАННЫХ И ИНФОРМАЦИОННЫЕ СПРАВОЧНЫЕ СИСТЕМЫ**

1. <https://www.rosmedlib.ru/> Консультант врача. Электронная медицинская библиотека (база

данных профессиональной информации по широкому спектру врачебных специальностей) (профессиональная база данных)

2. <http://www.studentlibrary.ru/> электронная библиотечная система «Консультант студента» (многопрофильная база данных) (профессиональная база данных)

3. <https://speclit.profy-lib.ru/> – электронно-библиотечная система Спецлит (база данных с широким спектром учебной и научной литературы) (профессиональная база данных)

4. <https://urait.ru/>– образовательная платформа Юрайт (электронно-образовательная система с сервисами для эффективного обучения) (профессиональная база данных)

5. <http://dlib.eastview.com> – универсальная база электронных периодических изданий (профессиональная база данных)

6. <http://elibrary.ru/>– электронная база электронных версий периодических изданий (профессиональная база данных)

7. Справочно-правовая система «Консультант Плюс» - Режим доступа: <http://www.consultant.ru/>

8. Информационно-правовой сервер «Гарант» <http://www.garant.ru/>

9. Научная электронная библиотека [www.elibrary.ru](http://www.elibrary.ru)

10. Российская государственная библиотека. - <http://www.rsl.ru>

11. Единая коллекция цифровых образовательных ресурсов <http://school-collection.edu.ru/>

## **8.ОЦЕНОЧНЫЕ СРЕДСТВА ДЛЯ ТЕКУЩЕГО КОНТРОЛЯ УСПЕВАЕМОСТИ, ПРОМЕЖУТОЧНОЙ АТТЕСТАЦИИ ПО ИТОГАМ ОСВОЕНИЯ ДИСЦИПЛИНЫ**

Фонд оценочных средств по дисциплине представлен в приложении №1к рабочей программе дисциплины.

### **9. МАТЕРИАЛЬНО-ТЕХНИЧЕСКОЕ ОБЕСПЕЧЕНИЕ ДИСЦИПЛИНЫ**

1	Учебная аудитория для проведения учебных занятий 301(195)	9парт, 17 стульев, 2 жалюзи, 1 доска Ноутбук ASUS; Микроскоп БИОМЕД-3 1,75 25,00410; Микроскоп БИОМЕД-3 1,75 25,00410; Таблицы, соответствующие теме семинарского занятия
2	Учебная аудитория для проведения учебных занятий 303(196)	7парт, 13 стульев, 1 жалюзи, 1 доска Ноутбук ASUS; Плакат 600х900 мм; Микроскоп БИОМЕД-3 1,75 25,00410; Микроскоп БИОМЕД-3 1,75 25,00410
3	Учебная аудитория для проведения учебных занятий 304 (181)	9парт, 17 стульев, 1 жалюзи, 1 доска Ноутбук ASUS; Микроскоп БИОМЕД-3 1,75 25,00410; Микроскоп БИОМЕД-3 1,75 25,00410; Таблицы, соответствующие теме семинарского занятия
4	Учебная аудитория для проведения учебных занятий 305(197)	9парт, 17 стульев, 1 жалюзи, 1 доска Ноутбук ASUS; Микроскоп БИОМЕД-3 1,75 25,00410; Микроскоп БИОМЕД-3 1,75 25,00410; Таблицы, соответствующие теме семинарского занятия
5	Учебная аудитория для проведения учебных занятий 306	9парт, 16 стульев, 1 жалюзи, 1 доска, 1 проекционный экран, 1 проектор, 1 микроскоп БИОМЕД-3
6	Учебная аудитория для проведения учебных занятий 307(198)	9парт, 17 стульев, 1 жалюзи, 1 доска Ноутбук ASUS; Микроскоп БИОМЕД-3 1,75 25,00410; Микроскоп БИОМЕД-3 1,75 25,00410; Таблицы, соответствующие теме семинарского занятия



## **10. ОСОБЕННОСТИ ВЫПОЛНЕНИЯ ЗАДАНИЙ ОБУЧАЮЩИМИСЯ-ИНВАЛИДАМИ И ЛИЦАМИ С ОГРАНИЧЕННЫМИ ВОЗМОЖНОСТЯМИ ЗДОРОВЬЯ (ПРИ НАЛИЧИИ)**

Особые условия обучения и направления работы с инвалидами и лицами с ограниченными возможностями здоровья (далее обучающихся с ограниченными возможностями здоровья) определены на основании:

- Закона РФ от 29.12.2012г. № 273-ФЗ «Об образовании в Российской Федерации»;
- Закона РФ от 24.11.1995г. № 181-ФЗ «О социальной защите инвалидов в Российской Федерации»;
- Приказа Минобрнауки России от 06.04.2021 N 245 «Об утверждении Порядка организации и осуществления образовательной деятельности по образовательным программам высшего образования - программам бакалавриата, программам специалитета, программам магистратуры»;
- методических рекомендаций по организации образовательного процесса для обучения инвалидов и лиц с ограниченными возможностями здоровья в образовательных организациях высшего образования, в том числе оснащенности образовательного процесса (утв. Минобрнауки России 08.04.2014 № АК-44/05вн).

Под специальными условиями для получения образования обучающихся с ограниченными возможностями здоровья понимаются условия обучения, воспитания и развития таких обучающихся, включающие в себя использование адаптированных образовательных программ и методов обучения и воспитания, специальных учебников, учебных пособий и дидактических материалов, специальных технических средств обучения коллективного и индивидуального пользования, предоставление услуг ассистента (помощника), оказывающего обучающимся необходимую техническую помощь, проведение групповых и индивидуальных коррекционных занятий, обеспечение доступа в здания вуза и другие условия, без которых невозможно или затруднено освоение образовательных программ обучающимися с ограниченными возможностями здоровья.

В целях доступности изучения дисциплины инвалидами и обучающимися с ограниченными возможностями здоровья организацией обеспечивается:

1. Для инвалидов и лиц с ограниченными возможностями здоровья по зрению:
    - наличие альтернативной версии официального сайта организации в сети «Интернет» для слабовидящих:
      - размещение в доступных для обучающихся, являющихся слепыми или слабовидящими, местах и в адаптированной форме (с учетом их особых потребностей) справочной информации (информация должна быть выполнена крупным рельефно-контрастным шрифтом (на белом или желтом фоне) и продублирована шрифтом Брайля);
      - присутствие ассистента, оказывающего обучающемуся необходимую помощь;
      - обеспечение выпуска альтернативных форматов печатных материалов (крупный шрифт или аудиофайлы);
      - обеспечение доступа обучающегося, являющегося слепым и использующего собаку-поводыря, к зданию организации;
  2. Для инвалидов и лиц с ограниченными возможностями здоровья по слуху:
    - дублирование звуковой справочной информации визуальной (установка мониторов с возможностью трансляции субтитров (мониторы, их размеры и количество необходимо определять с учетом размеров помещения);
    - обеспечение надлежащими звуковыми средствами воспроизведения информации;
  3. Для инвалидов и лиц с ограниченными возможностями здоровья, имеющих нарушения опорно-двигательного аппарата. Материально-технические условия обеспечивают возможность беспрепятственного доступа обучающихся в помещения организации, а также пребывания в указанных помещениях (наличие пандусов, поручней, расширенных дверных проемов, лифтов, локальное понижение стоек-барьеров: наличие специальных кресел и других приспособлений).
- Обучение лиц организовано как инклюзивно, так и в отдельных группах.

**ОЦЕНОЧНЫЕ МАТЕРИАЛЫ ПО ДИСЦИПЛИНЕ****Описание показателей и критериев оценивания компетенций на различных этапах их формирования, описание шкал оценивания**

Этапы формирования компетенций в процессе освоения ОПОП прямо связаны с местом дисциплин в образовательной программе. Каждый этап формирования компетенции характеризуется определенными знаниями, умениями и навыками и (или) опытом профессиональной деятельности, которые оцениваются в процессе текущего контроля успеваемости, промежуточной аттестации по дисциплине (практике) и в процессе государственной итоговой аттестации. Оценочные материалы включают в себя контрольные задания и (или) вопросы, которые могут быть предложены обучающемуся в рамках текущего контроля успеваемости и промежуточной аттестации по дисциплине. Указанные планируемые задания и (или) вопросы позволяют оценить достижение обучающимися планируемых результатов обучения по дисциплине, установленных в соответствующей рабочей программе дисциплины, а также сформированность компетенций, установленных в соответствующей общей характеристике основной профессиональной образовательной программы. На этапе текущего контроля успеваемости и промежуточной аттестации обучающихся по дисциплине показателями оценивания уровня сформированности компетенций являются результаты устных и письменных опросов, выполнение практических заданий, решения тестовых заданий. Итоговая оценка сформированности компетенций определяется в период государственной итоговой аттестации.

**Описание показателей и критериев оценивания компетенций**

<b>Показатели оценивания</b>	<b>Критерии оценивания компетенций</b>	<b>Шкала оценивания</b>
Понимание смысла компетенции	Имеет базовые общие знания в рамках диапазона выделенных задач Понимает факты, принципы, процессы, общие понятия в пределах области исследования. В большинстве случаев способен выявить достоверные источники информации, обработать, анализировать информацию. Имеет фактические и теоретические знания в пределах области исследования с пониманием границ применимости	Минимальный уровень Базовый уровень  Высокий уровень
Освоение компетенции в рамках изучения дисциплины	Наличие основных умений, требуемых для выполнения простых задач. Способен применять только типичные, наиболее часто встречающиеся приемы по конкретной сформулированной (выделенной) задаче Имеет диапазон практических умений, требуемых для решения определенных проблем в области исследования. В большинстве случаев способен выявить достоверные источники информации, обработать, анализировать информацию. Имеет широкий диапазон практических умений, требуемых для развития творческих решений, абстрагирования проблем. Способен выявлять проблемы и умеет находить способы решения, применяя современные методы и технологии.	Минимальный уровень  Базовый уровень  Высокий уровень
Способность применять на практике знания, полученные в ходе изучения дисциплины	Способен работать при прямом наблюдении. Способен применять теоретические знания к решению конкретных задач. Может взять на себя ответственность за завершение задач в исследовании, приспособливает свое поведение к обстоятельствам в решении проблем. Затрудняется в решении сложных, неординарных проблем, не выделяет типичных ошибок и возможных сложностей при решении той или иной проблемы Способен контролировать работу, проводить оценку, совершенствовать действия работы. Умеет выбрать эффективный прием решения задач по возникающим проблемам.	Минимальный уровень Базовый уровень  Высокий уровень

## I. ОЦЕНОЧНЫЕ МАТЕРИАЛЫ ДЛЯ ПРОВЕДЕНИЯ ТЕКУЩЕГО КОНТРОЛЯ

Код и наименование компетенции	Наименование индикатора достижения компетенции	Планируемые результаты обучения, соотнесенные с индикаторами достижения компетенций
<b>ОПК-9</b> пособие оценивать морфофункциональные, физиологические состояния и патологические процессы в организме человека для решения профессиональных задач	<b>ОПК-9.1</b> Оценивает основные морфофункциональные данные, физиологические состояния и патологические процессы в организме человека	<b>Знать:</b> Алгоритмы развития патологических процессов в организме человека; алгоритм использования данных физикального обследования; <b>Уметь:</b> Оценивать морфофункциональные, физиологические и патологические процессы в организме; проводить физикальное обследование пациента для решения профессиональных задач; <b>Владеть:</b> Навыком решения профессиональных задач; проведения обследования и оценки данных обследования.
	<b>ОПК-9.2</b> Использует данные физикального обследования при оценке изменений в организме человека для решения профессиональных задач	

### ТИПОВЫЕ ЗАДАНИЯ ДЛЯ ОЦЕНКИ СФОРМИРОВАННОСТИ ЗНАНИЙ

#### 1. ВОПРОСЫ ДЛЯ УСТНОГО ОПРОСА НА ПРАКТИЧЕСКИХ ЗАНЯТИЯХ

Вопросы	Соответствующий индикатор достижения компетенции	Шаблоны ответа (ответ должен быть лаконичным, кратким, не более 20 слов)
<b>1.</b> Методы исследования в гистологии.	<b>ОПК-9.1</b> <b>ОПК-9.2</b>	Фазово-контрастная, темнопольная, интерференционная, поляризационная, люминесцентная(флуоресцентная), ультрафиолетовая, электронная, цитоспектрофотометрия, радиоавтография, иммуноцитохимические методы, метод культуры клеток.
<b>2.</b> Особенности приготовления гистологических препаратов.		Основные этапы: взятие и фиксация материала, уплотнение материала, приготовление срезов, окрашивание срезов, заключение срезов в прозрачную среду.
<b>3.</b> Назовите мембранные и немембранные органеллы клетки.		<i>Мембранные:</i> одномембранные (эндоплазматический ретикулум, аппарат Гольджи, лизосомы) и двумембранные (митохондрии, пластиды, клеточное ядро) <i>Немембранные</i> (рибосомы и клеточный центр).
<b>4.</b> Результат второй фазы гаст-руляции		На третьей неделе эмбриогенеза путем иммиграции ичастичной инвагинации.

		Зародыш трехслойный, организованный, образуется гензеновский узелок, мезодерма, зародышевая мезенхима в пространстве по краниокаудальной оси (билатеральная симметрия).
5. Кроссинговер. Его биологическое значение.		Кроссинговер — это перекрест хромосом, происходит в профазе I мейоза. Биологическое значение — в увеличении комбинативной изменчивости, которая даёт материал для естественного отбора.
6. Значение, развитие и строение амниона.		Амнион — эктодермальный мешок, заключающий зародыш, заполнен амниотической жидкостью. Есть кровеносные сосуды и сократительные волокна. Защита зародыша от механических повреждений и высыхания.
7. Признаки эпителиев.		Пограничное расположение, пространственная геометрия, практическое отсутствие межклеточного вещества, полярная дифференцировка, базальная мембрана, отсутствие кровеносных сосудов, регенерация, специфический тип промежуточных нитей.
8. Какие виды Т-лимфоцитов различают? Их функции?		Т-хелперы – стимулируют иммунные реакции; Т-супрессоры – подавляют развитие иммунного ответа; Т-киллеры — прямое разрушение клеток, несущих антигены; Т-клетки - участие в реакции замедленной гиперчувствительности.
9. Особенности строения пигментной ткани.		Преобладают клетки отростчатой формы, в цитоплазме пигментные включения (меланин). Локализация в соединительной и эпителиальной тканях. Образование не из мезенхимальных клеток, а из нейробластов нервных гребешков.
10. Типы кардиомиоцитов.		3 вида: сократительные (рабочие), проводящие (образуют проводящую систему сердца) и секреторные (вырабатывают гормон, влияющий на деятельность почек).
11. Гистологическое строение щитовидной железы.		Две доли, снаружи соединительнотканная капсула, перегородки разделяют на дольки, имеют сосуды и нервы. Фоликулы из тироцитов и паратироцитов.
12. Гистологическое строение языка.		Поперечно-полосатая мышца из мышечных волокон, разделенных соединительной тканью. Покрыта слизистой оболочкой. Вентральная поверхность гладкая, прикреплена к мышцам. Дорсальная поверхность неровная с сосочками.
13. Строение эмали.		Эмалевые призмы овальной формы из кристаллов гидроксиапатита. Межпризменное вещество из таких же кристаллов другой ориентации. Есть беспризменная эмаль с мелкими и крупными кристаллами.
14. Клеточный состав крипт.		Каемчатые энтероциты, бокаловидные клетки, эндокринные клетки, клетки Панета, малодифференцированные клетки.
15. Строение дольки печени.		Форма шестигранника, печеночные пластики, между ними синусоидные капилляры, есть прослойки РВСТ, в них печёночные триады (междольковые артерия, вена и желчный проток).

16.Строение альвеол.		Пузырьки, внутренняя поверхность выстлана однослойным плоским эпителием, расположенным на сети эластических волокон и оплетённым снаружи капиллярами. Клетки уплощены.
17. Особенности строения толстой и тонкой кожи.		<i>Толстая кожа</i> - ладони и подошвы, пять слоев, нет волос, есть сосочки. <i>Тонкая кожа</i> - остальные части тела, четыре слоя без блестящего, есть волосы, нет сосочков.
18. Гистологическое строение стенки мочевого пузыря.		Три оболочки: слизистая оболочка со складками, мышечная оболочка с пучками пересекающихся гладкомышечных волокон, адвентициальная оболочка.
19.Строение и функции клеток Сертоли		Расположены в извитых канальцах яичек. Разновидность интерстициальных клеток, имеются многочисленные пальцевидные выросты сперматогенного эпителия. Трофическая, опорная, защитная, барьерная, гормональная, секреторная.
20. Гистологическое строение стенки матки.		Слои: <i>слизистая</i> (эндометрий) гладкая, складки, однослойный цилиндрический эпителий, строма с железами; <i>мышечная</i> (миометрия) из пучков гладких мышц, сосудов, <i>серозная</i> (периметрий) - соединительная ткань, мезотелий.
21. Выбор вида гистологической техники для решения различных задач.	<b>ОПК-9.1</b> <b>ОПК-9.2</b>	Санные, ротационные, вибрационные <i>микротомы</i> (парафиновые срезы), <i>криостаты</i> (замораживание), <i>устройства для окрашивания срезов</i> , <i>каверслипперы</i> (для автоматического заключения микроскопических препаратов в смолистую гистологическую среду).
22. Что такое включение, их строение и назначение в клетке.		Необязательные компоненты клетки, появляются и исчезают в зависимости от характера обмена веществ в клетке. Вид зёрен, глыбок, капель, вакуолей, гранул. Трофические, пигментные, секреты, экскреты.
23. Структурно-функциональные особенности яйцеклетки.		Тотипотентность, гаплоидность, запас материнской РНК и рибосомальный аппарат синтеза белка, накопление питательных вещества в виде желтка, имеет защитные яйцевые оболочки.
24. Значение, источники развития хориона и его строение.		Внезародышевый орган, ворсинчатая оболочка, на седьмой день развития, поддержка роста и развития будущего малыша, два слоя: внешний (трофобласт), внутренний (внезародышевая мезодерма).
25. Переходный эпителий, его строение и расположение в организме человека.		Мочевыводящие пути. Образован базальным, промежуточным и поверхностным слоями. Базальный (камбиальный) - мелкие эпителиоциты. Полигональные эпителиоциты в промежуточном слое, а крупные — 2-3-ядерные эпителиоциты — в поверхностном слое.
26.Классификация желез по характеру секрета.		Секрет слизистый - железаслизистая, секрет белковый (серозный) - железа серозная, секрет слизистый плюс белковый - смешанная; сальный секрет - сальная.
27. Классификация собственно соединительной ткани.		Рыхлая и плотная волокнистая. Плотная оформленная (с упорядоченным расположением волокон) и неоформленная (с неупорядоченным расположением волокон). Есть ткани со специальными свойствами (слизистая, жировая, пигментная, ретикулярная).

<p><b>28.</b> Клетки хрящевой ткани.</p>	<p>Хондрогенные клетки, хондробласты – молодые клетки, располагаются в глубоком слое надхрящницы; хондроциты – основные клетки, располагаются в межклеточном веществе поодиночке или группами в лакунах, называются изогенными.</p>
<p><b>29.</b> Назовите общие свойства для всех видов мышечной ткани.</p>	<p>Сократимость и возбудимость. К данной группе тканей относятся гладкая, поперечнополосатая скелетная и поперечнополосатая сердечная мышечные ткани. Клетки мышечной ткани имеют хорошо развитый цитоскелет, содержат много митохондрий.</p>
<p><b>30.</b> Особенности строения и функции нейронов.</p>	<p>Тело и отростки двух типов. В теле ядро и органоиды. Дендриты нервные импульсы передают к телу нейрона, сильно ветвятся, их несколько. Аксон импульсы передает от тела.</p>
<p><b>31.</b> Гистологическое строение склеры глаза.</p>	<p>Наружный слой — плотная капсула с кровеносными сосудами. Второй слой — склеральная ткань — коллаген (белок) и фиброциты (клетки соединительной ткани). Третий (внутренний) слой — бурая пластинка.</p>
<p><b>32.</b> Эмбриональные источники развития оболочек сердца.</p>	<p>Закладка в начале 3-й недели развития на 17-е сутки из двух зачатков: мезенхимы и миоэпикардиальных пластинок висцерального листка спланхнотома в краниальном конце эмбриона.</p>
<p><b>33.</b> Строение дентина.</p>	<p>Основное вещество из кристаллов гидроксилатапата. Коллагеновые волокна в околопульпарной области горизонтальные, в плащевом дентине вертикальные. Дентинные трубочки - заполнены жидкостью (зубным ликвором).</p>
<p><b>34.</b> Назовите гистологические особенности слизистой оболочки желудка.</p>	<p>Поверхность покрыта гелем из гликопротеинов. Рельеф - складки, поля, ямки. Однослойный цилиндрический эпителий, слизистые железы и железы, вырабатывающие пищеварительные ферменты и соляную кислоту.</p>
<p><b>35.</b> Гистологическое строение эндокринной части поджелудочной железы.</p>	<p>Группы эпителиальных клеток (островки Лангерганса), отделены от экзокринной части тонкими соединительнотканными прослойками. Состоят из <math>\alpha</math>-клеток, выделяющих глюкагон, и <math>\beta</math>-клеток, выделяющих инсулин. Они влияют на обмен углеводов.</p>
<p><b>36.</b> Строение аэрогематического барьера легких.</p>	<p>Слой сурфактанта, цитоплазматические пластинчатые части респираторных эпителиоцитов, общая с эндотелиоцитами базальная мембрана, аблюминальная и люминальная поверхности эндотелиоцитов гемокapилляра, стенка эритроцита.</p>
<p><b>37.</b> Перечислите клеточный состав эпидермиса и дермы.</p>	<p>Эпидермис – кератиноциты (эпителиоциты), клетки Лангерганса, меланоциты, клетки Меркеля, лимфоциты. Дерма – фибробласты, фиброциты, гистиоциты, тучные, блуждающие клетки и особые пигментные клетки – меланофаги.</p>
<p><b>38.</b> Гистологическое строение собирательной трубочки.</p>	<p>Широкий просвет, стенка образована высокими кубическими клетками. Есть светлые (главные) с гладкой поверхностью и одной-двумя ресничками. Среди них одиночные вставочные (тёмные) клетки.</p>

39. Место нахождения и функции клеток Лейдига.		В яичке близкост семенных канальцев, встречаются небольшими группами. Синтез и секреция андрогенов (тестостерон), женские половые гормоны (эстрогены и прогестины).
40. Стадии овариального цикла		Включает последовательность изменений в яичнике, непрерывно повторяется, включает две фазы: фолликулярную и лютеиновую (желтого тела), естественной границей между которыми служит овуляция (14-й день).
41. Строение и предназначение лизосом в клетке.	<b>ОПК-9.1</b> <b>ОПК-9.2</b>	Клеточная органелла с мембраной, в полости кислая среда и растворимые гидролитические ферменты. Переваривание захваченных клеткой при эндоцитозе веществ, аутофагия, автолиз, растворение внешних структур.
42. Значение, развитие и строение желточного мешка		Зародышевый орган, на 15-16 день. Вырост кишки, внутри которого находится запас желтка, используемый эмбрионом. Участвует в кроветворении, образовании первичных половых клеток, функции питания.
43. Особенности строения гиалинового хряща		Хрящевые клетки, коллагеновые волокна, которые образуют крепкую поддерживающую структуру, матрикс 75 % воды. Хондробласты и молодые хондроциты (в глубоких слоях образуют изогенные группы в виде колонок).
44. Развитие костной ткани.		Из остеогенной мезенхимы, достаточная оксигенация ткани, вблизи кровеносных сосудов. Остеогистогенез эмбриональный - 2 способа (прямой, непрямой) и постэмбриональный при регенерации. Клетки – остеогенные, остеобласты, остециты, остеокласты.
45. Особенности поперечно-полосатой мышечной ткани.		Медленно сокращается и расслабляется, обладает автоматией, произвольная. В составе стенок внутренних органов: кровеносных и лимфатических сосудов, мочевыводящих путей, пищеварительного тракта (сокращение стенок желудка и кишечника).
46. Строение кардиомиоцитов.		Цилиндрическая форма, их длина – до 120 мкм, диаметр 15-20 мкм, вставочные диски, ядро, аппарат Гольджи, гранулярный эндоплазматический ретикулум, митохондрии, лизосомы, миофибриллы, специализированные органеллы (саркоплазматический ретикулум)
47. Гистология поперечного среза спинного мозга.		Серое вещество в виде буквы Н, тела нейронов и их отростков, передние (вентральные), боковые (латеральные) рога. Белое вещество с пучками мякотных нервных волокон, астроциты, гемокласты.
48. Гистология среднего мозга.		Крыша (четверохолмие) – передние (верхние) и задние (нижние) бугорки. Покрышка - 30 пар переключательных ядер. Черная субстанция - тела дофаминовых нейронов, содержащие меланин. Ножки мозга.

49. Строение ресничного тела.		Из рыхлой соединительной ткани и гладких миоцитов. Эпителий -двуслойный. Внутренний слой эпителиальных клеток пигментированный, внешний — нет (выработка водянистой влаги и гиалуроновой кислоты).
50. Какие кровеносные сосуды входят с состав микроциркулярного русла?		Кровь по артериолам идет в толще тканей внутренних органов и кожи. Они ветвятся на капилляры,осуществляющие обмен газами. Далее кровь собирается в вены и течет дальше.
51. Гистологическое строение коркового вещества надпочечников.		Эпителиальные тяжи из корковых эндокриноцитов, ориентированны перпендикулярно к поверхности надпочечника. Промежутки между ними изРСТ, в которой кровеносные капилляры и нервные волокна. Клубочковая, пучковая и сетчатая зоны.
52. Гистологическое строение миндалин.		В слизистой оболочке складки из углублений многослойного плоского неороговевающего эпителия (крипты). Криптыветвятся, эпителий инфильтрован лимфоцитами и зернистыми лейкоцитами, макрофагами, а иногда и плазмócитами.
53. Строение цемента.		Из неорганических (65 %) и органических (23 %) компонентов. Неорганические-фосфат кальция и карбонат кальция, органические -коллаген, вода (12 %).2 формы: первичный (бесклеточный) и вторичный (клеточный) цемент.
54.Характеристика желез пищевода		Кардиальные - в собственной пластинке слизистой оболочки, простые разветвлённые трубчатые, концевые отделы изоднорядного кубического эпителия. Собственные - в подслизистой основе, альвеолярно-трубчатые, выводные протоки из цилиндрического эпителия.
55.Характеристика печеночной балки		Неровные ряды печеночных клеток, собранные в цепочки, расходящиеся лучами от центральной вены к периферии, разделяясь синусоидами. Из 2 рядов гепатоцитов, между ними желчный капилляр.
56. Гистология желчного пузыря		Внутренняя слизистая оболочка -из складок, похожих на ворсинки. Средняя мышечная оболочка - гладкие мышцы сгруппированы в пучки. Наружная адвентициальная оболочка - из толстого слоя соединительной ткани.
57.Строение сальной железы		12-18 секреторных долек, из крупных клеток со светлой «пенистой» цитоплазмой, заполненной жиром, и мелкими пикнотическими ядрами. По периферии долек слой кубических базофильных клеток,производящих секрет.
58.Гистология почки		Снаружи капсула из ПВСТ и серозная оболочка. Внутрь соединительнотканые прослойки. Корковое вещество проникает в мозговое в виде колонок Бертини, а мозговое в корковое – в виде мозговых лучей Феррейна.
59.Гистологическое строение простаты.		Паренхима измногочисленныхслизистых желёз, выводные протоки которых открываются в мочеиспускательный канал. Железы располагаютсявокруг



		мочеиспускательного канала тремя группами: центральная, периферическая и промежуточная.
60. Гистологическое строение стенки маточной трубы.		Слизистая оболочка из многочисленных ветвящихся складок, вдающиеся в полость органа. Мышечная оболочка из двух плохо различимых слоёв висцеральных гладких мышц. Серозная оболочка снаружи.
61. Конъюгация. Ее биологический смысл.	<b>ОПК-9.1</b> <b>ОПК-9.2</b>	Половой процесс одноклеточных животных, при котором они обмениваются своим наследственным материалом. В результате обновляется наследственный материал и может возникать изменчивость, то есть появляются новые признаки.
62. Особенности процесса оплодотворения.		Происходит в ампулярной части маточной трубы и состоит из 3-х фаз: сближение и дистантное взаимодействие гамет, контактное взаимодействие гамет и пенетрация.
63. Значение, развитие и строение алантоиса.		Внезародышевый орган, на 16-17 сутки, вырост энтодермы задней кишки зародыша. Дыхание зародыша. У млекопитающих невелик и участвует в образовании плаценты, формируя часть пупочного канатика.
64. Клеточный состав собственно соединительной ткани.		Клетки фибробластического дифферона, гистиоциты, тучные клетки, плазмоциты, лейкоциты, липоциты, адвентициальные клетки, перициты, меланоциты.
65. Особенности строения слизистой ткани.		Клетки - фибробласты, миофибробласты, гладкие мышечные клетки. Синтезируют виментин, десмин, актин, миозин, коллаген IV типа, ламинин, гепаринсульфат. Между клетками гиалуроновая кислота.
66. Особенности строения волокнистого хряща.		Многочисленные пучки плотно упакованных белых коллагеновых волокон, погруженных в матрикс. Он обладает большей прочностью, чем гиалиновый хрящ, но меньшей, гибкостью. Хондроциты и фибробласты.
67. Опишите строение ретикулофиброзной костной ткани.		Грубоволокнистая костная ткань. Остеоциты и межклеточное вещество, в котором пучки коллагеновых минерализованных волокон расположены хаотично. Остеоциты находятся в костных полостях (лакунах), отростчатой формы.
68. Гистологическое строение радужки глаза		В радужке различают 5 слоев: передний эпителий, покрывающий переднюю поверхность радужки, наружный пограничный (бессосудистый) слой, сосудистый слой, внутренний пограничный слой и пигментный эпителий.
69. Гистология мозжечка.		В коре 3 слоя: наружный – молекулярный (2 вида нейронов), средний – ганглионарный (нейроны расположены строго в один ряд) и внутренний – зернистый (зерновидные нейроны, звездчатые нейроны и веретеновидные горизонтальные клетки.).
70. Гистологическое строение стекловидного тела глаза.		Светопреломляющая среда глаза. Желеобразное прозрачное вещество, 99% вода, белок витреин, гиалуроновая кислота. Нервы и сосуды отсутствуют. Есть фибриллярные структуры, гиалоциты, макрофаги, лимфоциты.

<b>71.</b> Строение фолликул щитовидной железы.	Полость округлой (овальной) формы, стенки из двух типов клеток: 1) фолликулярные эндокриноциты, тироциты ,вырабатывающие трийодтиронин и тетраiodтиронин 2) парафолликулярные эндокриноциты (С-клетки), вырабатывающие гормон кальцитонин.
<b>72.</b> Гистологическое строение капсулы надпочечников.	Капсула соединительнотканная. От неё отходят тонкие прослойки вглубь железы. В капсуле и прослойках находятся кровеносные сосуды. Под капсулой две части: корковое и мозговое вещество.
<b>73.</b> Строение пульпы.	Из РСТ, кровеносные сосуды и нервные волокна. Большое количество студенистого основного вещества. Волокна колагеновые и ретикулярные, эластических волокон в пульпе не выявлены.
<b>74.</b> Клеточный состав ворсинок.	Однослойный призматический каемчатый эпителий, РВСТ с кровеносными капиллярами и одним лимфатическим капилляром. В строме ворсинок гладкие мышечные клетки, плазматические и тучные клетки, В- и Т-лимфоциты, макрофаги.
<b>75.</b> Клеточный состав дольки печени.	Долька из гепатоцитов, расположенных тяжами из двух рядов – печеночными балками (печеночными трабекулами). Балки расходятся радиально от центральной вены. Клетки Купфера, эндотелиальные и печеночные звездчатые клетки.
<b>76.</b> Гистологическое строение экзокринной части поджелудочной железы.	Ацинус из 8-12 плотно контактирующих между собой экзокринных панкреатоцитов, по форме напоминающих конусы, вершины которых направлены к центру ацинуса, и эпителиоцитов (центроацинарных клеток) вставочных протоков.
<b>77.</b> Строение ногтя.	Ногтевая пластина, матрикс ногтя, ногтевое ложе, окружающие его складки. Основа ногтевой пластинки — кератин. Между его слоями тонкие прослойки жира и воды.
<b>78.</b> Гистология нефрона	В нефроне выделяют следующие части: капсулу, проксимальный извитой и прямой канальцы, тонкий каналец, дистальный прямой и извитой канальцы.
<b>79.</b> Гистология мужского яичка.	В каждой дольке 1-4 извитых семенных канальца. На верхушках долек они продолжают в короткие прямые канальцы, которые переходят в сеть семенника, а из сети образуется система семявыносящих протоков.
<b>80.</b> Гистология влагалища.	Слизистая (эпителий многослойный плоский частично ороговевающий), собственная пластинка (сосочки, эластические волокна, лимфоциты). Мышечная (продольные пучки гладких миоцитов). Адвентициальная РВСТ.

#### КРИТЕРИИ И ШКАЛА ОЦЕНИВАНИЯ УСТНОГО ОПРОСА

Оценка за ответ	Критерии
Отлично	<p>выставляется обучающемуся, если:</p> <ul style="list-style-type: none"> <li>- теоретическое содержание курса освоено полностью, без пробелов;</li> <li>- исчерпывающее, последовательно, четко и логически излагает теоретический материал;</li> <li>- свободно справляется с решением задач,</li> </ul>

	<ul style="list-style-type: none"> <li>- использует в ответе дополнительный материал;</li> <li>- все задания, предусмотренные учебной программой выполнены;</li> <li>- анализирует полученные результаты;</li> <li>- проявляет самостоятельность при трактовке и обосновании выводов</li> </ul>
Хорошо	<p>выставляется обучающемуся, если:</p> <ul style="list-style-type: none"> <li>- теоретическое содержание курса освоено полностью;</li> <li>- необходимые практические компетенции в основном сформированы;</li> <li>- все предусмотренные программой обучения практические задания выполнены, но в них имеются ошибки и неточности;</li> <li>- при ответе на поставленный вопросы обучающийся не отвечает аргументировано и полно.</li> <li>- знает твердо лекционный материал, грамотно и по существу отвечает на основные понятия.</li> </ul>
Удовлетворительно	<p>выставляет обучающемуся, если:</p> <ul style="list-style-type: none"> <li>- теоретическое содержание курса освоено частично, но проблемы не носят существенного характера;</li> <li>- большинство предусмотренных учебной программой заданий выполнено, но допускаются не точности в определении формулировки;</li> <li>- наблюдается нарушение логической последовательности.</li> </ul>
Неудовлетворительно	<p>выставляет обучающемуся, если:</p> <ul style="list-style-type: none"> <li>- не знает значительной части программного материала;</li> <li>- допускает существенные ошибки;</li> <li>- так же не сформированы практические компетенции;</li> <li>- отказ от ответа или отсутствие ответа.</li> </ul>

## 2. ТЕСТОВЫЕ ЗАДАНИЯ

### 2.1 ТЕСТЫ С ОДНИМ, ДВУМЯ ИЛИ ТРЕМЯ ПРАВИЛЬНЫМИ ОТВЕТАМИ

Содержание тестовых заданий	Индикатор достижения компетенции	Правильный ответ
<p><b><u>А) Тесты с одним правильным ответом</u></b></p> <p><b>1. К ОПТИЧЕСКИМ ЧАСТЯМ МИКРОСКОПА ОТНОСЯТСЯ:</b></p> <p>a) объектив, окуляр, зеркало, конденсор*;  b) объектив, зеркало, револьвер;  c) объектив, окуляр, тубусодержатель;  d) конденсор, револьвер, макровинт, микровинт.</p>	<p><b>ОПК-9.1</b> <b>ОПК-9.2</b></p>	a
<p><b>2. ОПРЕДЕЛИТЕ ЗНАЧЕНИЕ ГЕМАТОКРИТА, КОТОРОЕ СООТВЕТСТВУЕТ НОРМЕ:</b></p> <p>a) 65-35 %;  b) 35-65 %;  c) 15-85 %;  d) 45-55 %*.</p>		d
<p><b>3. ПРИ АКРОСОМАЛЬНОЙ РЕАКЦИИ ПРОИСХОДИТ:</b></p> <p>a) выделение из сперматозоидов гиалуронидазы и трипсина*;  b) проникновение в яйцеклетку сперматозоидов;  c) слияние ядер половых клеток;  d) образование зиготы - выделение из яйцеклетки гидролитических ферментов.</p>		a

<p><b>4. КАКАЯ СТРУКТУРА НАХОДИТСЯ МЕЖДУ ЭПИТЕЛИЕМ И СОЕДИНИТЕЛЬНОЙ ТКАНЬЮ:</b></p> <p>a) базальная мембрана*;  b) аморфное вещество;  c) коллагеновые волокна;  d) эластическая мембрана;  e) промежуточный слой клеток.</p>		a
<p><b>5. НАЗОВИТЕ НАЧАЛЬНЫЙ ПЕРИОД РАЗВИТИЯ ИНДИВИДУУМА:</b></p> <p>a) филогенез;  b) эмбриогенез*;  c) онтогенез;  d) гаметогенез.</p>		b
<p><b>6. К ПРОВИЗОРНЫМ ОРГАНАМ ЧЕЛОВЕКА ОТНОСЯТСЯ – ВСЕ ВЕРНО</b> кроме:</p> <p>a) желточный мешок  b) аллантоис  c) амнион  d) хорион  e) плацента  f) печень*</p>		f
<p><b><u>Б) Тесты с двумя правильными ответами</u></b></p>		
<p><b>7. НАЗОВИТЕ КОНЕЧНЫЕ СТАДИИ ЭМБРИОГЕНЕЗА:</b></p> <p>a) дробление  b) гаструляция  c) гисто-и органогенез*  d) системогенез*</p>		c, d
<p><b>8. СТРУКТУРНЫЕ КОМПОНЕНТЫ НЕРВНОЙ ТКАНИ:</b></p> <p>a) нейроны*  b) нейроглия*  c) основное (аморфное) вещество  d) ретикулиновые волокна</p>		a, b
<p><b>9. УКАЖИТЕ ТКАНИ СО СПЕЦИАЛЬНЫМИ СВОЙСТВАМИ:</b></p> <p>a) костная  b) жировая*  c) ретикулярная*  d) хрящевая</p>		b, c
<p><b>10. СОЕДИНИТЕЛЬНЫЕ ТКАНИ, УЧАСТВУЮЩИЕ В ИММУННЫХ РЕАКЦИЯХ:</b></p> <p>a) макрофаги*  b) плазмоциты*  c) фибробласты  d) адипоциты</p>		a, b
<p><b>11. КАКИЕ СТРУКТУРЫ ВХОДЯТ В СОСТАВ КРАСНОЙ ПУЛЬПЫ СЕЛЕЗЕНКИ:</b></p> <p>a) венозные синусы*  b) пульпарные тяжи*  c) периартериальная зона  d) центр размножения</p>		a, b
<p><b>12. МЕХАНИЗМ ГАСТРУЛЯЦИИ У ЧЕЛОВЕКА:</b></p>		

<p>a) иммиграция*</p> <p>b) деламинация*</p> <p>c) эпиболия</p> <p>d) имплантация</p>		a,b
<p><b>13. КАКОВЫ МОРФОЛОГИЧЕСКИЕ ПРИЗНАКИ ВОЗРАСТНОЙ ИНВОЛЮЦИИ ВИЛОЧКОВОЙ ЖЕЛЕЗЫ:</b></p> <p>a) разрастание эпителиальной ткани</p> <p>b) уменьшение количества лимфоцитов*</p> <p>c) развитие жировой и соединительной ткани*</p> <p>d) увеличение количества лимфоцитов</p>		b,c
<p><b>14.КАКИЕ ОРГАНЫ ЧУВСТВ СОДЕРЖАТ ВТОРИЧНО-ЧУВСТВУЮЩИЕ КЛЕТКИ:</b></p> <p>a) орган зрения</p> <p>b) органы слуха и равновесия*</p> <p>c) орган вкуса*</p> <p>d) орган обоняния</p>		b,c
<p><b>15.ПОРАЖЕНИЕ МОЗЖЕЧКА СОПРОВОЖДАЕТСЯ:</b></p> <p>a) нарушением координации движений*</p> <p>b) нарушением сенсорной иннервации кожи</p> <p>c) нарушением зрения</p> <p>d) нарушением равновесия*</p>		a,d
<p><b><u>С) Тесты с тремя правильными ответами</u></b></p> <p><b>16. ВИДЫ ИНКАПСУЛИРОВАННЫХ НЕРВНЫХ ОКОНЧАНИЙ:</b></p> <p>a) осязательные тельца*</p> <p>b)тельца Фатер- Пачини*</p> <p>c)колбы Краузе*</p> <p>d)клетки Меркеля</p> <p>e)тельца Херринга</p> <p>f)тельца Гассала</p>		a,b,c
<p><b>17. КЛУБОЧКИ МОЗЖЕЧКА СОДЕРЖАТ:</b></p> <p>a) дендриты клеток-зерен*</p> <p>b) аксоны клеток Гольджи II типа*</p> <p>c) окончания моховидных волокон*</p> <p>d) дендриты звездчатых клеток</p> <p>e) аксоны клеток Гольджи I типа</p> <p>f) аксоны корзинчатых клеток</p>		a,b,c
<p><b>18. КОРЕНЬ ВОЛОСА ВКЛЮЧАЕТ:</b></p> <p>a)корковое вещество*</p> <p>b)мозговое вещество*</p> <p>c)кутикулу*</p> <p>d)дермальное влагалище</p> <p>e)стержень</p> <p>f)мышечные волокна</p>		a, b, c
<p><b>19. ТИПЫ КЛЕТОК ФУНДАЛЬНЫХ ЖЕЛЕЗ ЖЕЛУДКА:</b></p> <p>a)париетальные*</p> <p>b) главные*</p> <p>c)слизистые*</p> <p>d)каемчатые</p> <p>e)базальные</p> <p>f)бокаловидные</p>		a,b,c
<p><b>20. ПАНКРЕАТИЧЕСКИЙ АЦИНУС:</b></p>		

<p>a)состоит из 8-12 клеток*</p> <p>b)в апикальной части ациноцитов секреторные гранулы*</p> <p>c)в центре ацинуса видны центроацинозные клетки*</p> <p>d)ациноциты секреторируют по апокриновому типу</p> <p>e)секреторные гранулы в базальной части ациноцитов</p> <p>f)в центре ацинуса расположены ациноинсулярные клетк</p>		a,b,c
<p><b><u>A) Тесты с одним правильным ответом</u></b></p> <p><b>21. МИКРОВИНТОМ ФОКУСИРУЮТ ОБЪЕКТ НА:</b></p> <p>a)большом увеличении*</p> <p>b) малом увеличении;</p> <p>c) большом и малом увеличении;</p> <p>d) среднем увеличении.</p>	<p><b>ОПК-9.1</b> <b>ОПК-9.2</b></p>	a
<p><b>22.КОГДА ЗАКАНЧИВАЕТСЯ ЗАРОДЫШЕВЫЙ И НАЧИНАЕТСЯ ПЛОДНЫЙ ПЕРИОД ВНУТРИУТРОБНОГО РАЗВИТИЯ ЧЕЛОВЕКА:</b></p> <p>a) в конце первого месяца</p> <p>b) в начале третьего месяца*</p> <p>c) в конце третьего месяца</p> <p>d) в начале четвертого месяца</p>		b
<p><b>23. ПУЛЬПА ЗУБА СОСТОИТ ИЗ:</b></p> <p>a)рыхлой неоформленной соединительной ткани*</p> <p>b)плотной неоформленной соединительной тканис)ретикулярной тканиd)жировой ткание)нервной ткани</p>		a
<p><b>24. НА КАКОЙ СТАДИИ МИТОЗА ДОЧЕРНИЕ ХРОМОСОМЫ РАСХОДЯТСЯ К ПОЛЮСАМ МИТОТИЧЕСКОГО ВЕРЕТЕНА:</b></p> <p>a) профаза</p> <p>b) прометафаза</p> <p>c) метафаза</p> <p>d) анафаза</p> <p>e) телофаза*</p>		e
<p><b>25. КЛЕТКИ, ОБРАЗУЮЩИЕ ЭМАЛЬЗУБА:</b></p> <p>a)энамелобласты*</p> <p>b) одонтобласты</p> <p>c)дентинобласты</p> <p>d)цементобласты</p> <p>e)фибробласт</p>		a
<p><b>26. ВЫБРАТЬ ОТВЕТ С ПРАВИЛЬНОЙ ПОСЛЕДОВАТЕЛЬНОСТЬЮ ПЕРИОДОВ СПЕРМАТОГЕНЕЗА:</b></p> <p>a) размножение,рост,созревание,формирование *</p> <p>b) формирование,рост,размножение,созревание</p> <p>c) размножение,формирование,рост,созревание</p> <p>d) размножение,рост,формирование,созревание</p> <p>e)рост,размножение,созревание,формирование</p>		a

<b><u>Б) Тесты с двумя правильными ответами</u></b>		
<b>27. КАКОВЫ ФУНКЦИИ МАКРОФАГОВ:</b> а) синтез и образование коллагеновых волокон б) фагоцитоз* с) презентация антигенов* д) продукция антител		b, c
<b>28. НАЗОВИТЕ ВИДЫ КОСТНОЙ ТКАНИ:</b> а) пластинчатая* б) губчатая с) грубоволокнистая* д) компактная		a, c
<b>29. ГИАЛИНОВЫЙ ХРЯЩ ПРИСУТСТВУЕТ В:</b> а) ребрах* б) местах прикрепления сухожилия к кости с) трахее и бронхах* д) межпозвонковых дисках		a, c
<b>30. ГОРМОНАМИ ЩИТОВИДНОЙ ЖЕЛЕЗЫ ЯВЛЯЮТСЯ:</b> а) тироксин* б) трийодтиронин* с) соматостатин д) тиротропин		a, b
<b>31. ПЕРЕХОДНЫЙ ЭПИТЕЛИЙ ВХОДИТ В СОСТАВ:</b> а) мочевого пузыря* б) ротовой полости с) лоханки почек* д) тонкой кишки		a, c
<b>32. СОКРАТИТЕЛЬНЫЙ АППАРАТ ГЛАДКОМЫШЕЧНОЙ КЛЕТКИ ПРЕДСТАВЛЕН:</b> а) тонофибриллами б) толстыми миофиламентами* с) тонкими миофиламентами* д) микротрубочками		b, c
<b>33. ПРИ ОПЛОДОТВОРЕНИИ ПРОИСХОДИТ:</b> а) сближение мужской и женской половых клеток* б) проникновение сперматозоида в яйцеклетку* с) образование blastomeres д) несколько сперматозоидов проникает в яйцеклетку		a, b
<b>34. ЯДРА ГИПОТАЛАМУСА, ГОРМОНЫ КОТОРЫХ АККУМУЛИРУЮТСЯ В ЗАДНЕЙ ДОЛЕ ГИПОФИЗА:</b> а) супраоптическое* б) паравентрикулярное* с) аркуатное д) вентромедиальное		a, b
<b>35. СЛОИ ДЕРМЫ КОЖИ:</b> а) сосочковый* б) сетчатый* с) зернистый д) жировой		a, b

<p><b><u>С) Тесты с тремя правильными ответами</u></b></p> <p><b>36. СТРУКТУРНЫЕ КОМПОНЕНТЫ КОМПЛЕКСА ГОЛЬДЖИ</b></p> <p>a) цистерны*  b) вакуоли*  c) везикулы*  d) кристы  e) рибосомы  f) включения</p>		a,b, c
<p><b>37. РОСТ ХРЯЩЕВОЙ ТКАНИ ПРОИСХОДИТ ЗА СЧЕТ:</b></p> <p>a) хондрогенного слоя надхрящницы*  b) деления прехондробластов*  c) наслоения межклеточного вещества под надхрящницей*  d) деления хондроцитов 2- типа  e) деления хондроцитов 3- типа  f) утолщения коллагеновых волокон</p>		a,b,c
<p><b>38. КАКИЕ ИЗ ПЕРЕЧИСЛЕННЫХ КЛЕТОК УЧАСТВУЮТ В ИММУННЫХ РЕАКЦИЯХ:</b></p> <p>a) плазмоциты*  b) макрофаги*  c) Т-лимфоциты*  d) адипоциты  e) фибробласты  f) фиброциты</p>		a,b,c
<p><b>39. КЛЕТОЧНЫЕ ОБРАЗОВАНИЯ, СОДЕРЖАЩИЕ МИКРОТРУБОЧКИ:</b></p> <p>a) веретено деления*  b) центриоли*  c) реснички*  d) комплекс Гольджи  e) митохондрии  f) пероксисомы</p>		a,b,c
<p><b>40. В МНОГОСЛОЙНОМ НЕОРОГОВЕВАЮЩЕМ ЭПИТЕЛИИ РАЗЛИЧАЮТ:</b></p> <p>a) базальный слой*  b) слой плоских клеток*  c) шиповатый слой*  d) кубические клетки  e) эндокринные клетки  f) грушевидные клетки</p>		a,b,c
<p><b><u>А) Тесты с одним правильным ответом</u></b></p> <p><b>41. ОПТИМАЛЬНОЕ ОСВЕЩЕНИЕ ПРЕПАРАТА ОБЕСПЕЧИВАЕТ:</b></p> <p>a) объектив;  b) микровинт;  c) конденсор*  d) зеркало</p>	ОПК-9.1 ОПК-9.2	c
<p><b>42. СТЕНКА ФОЛЛИКУЛОВ ЩИТОВИДНОЙ ЖЕЛЕЗЫ СОСТОИТ ИЗ:</b></p> <p>a) тироцитов*  b) остеобластов  c) липоцитов</p>		a



d) фибробластов		
<b>43. МАРКЕРОМ КАКИХ ОРГАНОИДОВ ЯВЛЯЕТСЯ СУКЦИНАТДЕГИДРОГЕНАЗА?</b> a) лизосомы b) пероксисомы c) митохондрии* d) ядрышки e) плазматическая мембрана		c
<b>44. ПЕРВИЧНЫЕ ПОЛОВЫЕ КЛЕТКИ ОБРАЗУЮТСЯ:</b> a) в энтодерме желточного мешка* b) в стенке аллантоиса c) в семявыносящих канальцах d) в яичниках e) в мезодерме желточного мешка		a
<b>45. КЛЕТКА, ВЫПОЛНЯЮЩАЯ СОКРАТИТЕЛЬНУЮ ФУНКЦИЮ, ИМЕЕТ ФОРМУ:</b> a) круглую; b) полигональную; c) веретеновидную* d) кубическую		c
<b>46. СТРУКТУРНО-ФУНКЦИОНАЛЬНАЯ ЕДИНИЦА ПОДЖЕЛУДОЧНОЙ ЖЕЛЕЗЫ:</b> a) ацинус* b) альвеола c) долька d) фолликул e) сегмент		a
<b><u>В) Тесты с двумя правильными ответами</u></b>		
<b>47. КОСТНАЯ ТКАНЬ ВЫПОЛНЯЕТ ФУНКЦИИ:</b> a) опорно-механическую* b) обмена кальция и фосфора* c) участие в газообмене d) участие липидном обмене		a,b
<b>48. КАКИЕ БЕЛКИ ВХОДЯТ В СОСТАВ МИОФИБРИЛЛЫ</b> a) миозин* b) актин* c) кератин d) коллаген		a
<b>49. ГДЕ РАСПОЛАГАЮТСЯ ОЛИГОДЕНДРОЦИТЫ</b> a) вокруг перикарионов нейронов* b) вокруг отростков нейронов* c) выстилают желудочки и каналы мозга d) вокруг кровеносных сосудов мозга		a,b
<b>50. КАКИЕ ОРГАНЫ ЧУВСТВ СОДЕРЖАТ ПЕРВИЧНО-ЧУВСТВУЮЩИЕ КЛЕТКИ</b> a) орган зрения* b) орган слуха c) орган вкуса d) орган обоняния*		a,d
<b>51. НА КАКИЕ ТИПЫ РАЗДЕЛЯЮТ ВЕНЫ</b> a) мышечно-эластические		b,d

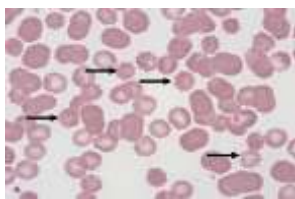
b) мышечные* c) простые d) безмышечные*		
<b>52. На какие клетки действуют либерины и статины гипоталамуса</b> a) базофильныеаденоциты гипофиза* b) оксифильныеаденоциты гипофиза* c) питуициты нейрогипофиза d) тиреоциты щитовидной железы		a,b
<b>53. ЧТО ОБРАЗУЕТСЯ ИЗ ЗУБНОГО СОСОЧКА</b> a) пульпа зуба* b)дентин зуба* c)цемент зуба d) эмаль и кутикула зуба		a,b
<b>54. ГДЕ РАСПОЛОЖЕНЫ СОБСТВЕННЫЕ ЖЕЛЕЗЫ ЖЕЛУДКА:</b> a) в теле и дне желудка* b) в кардиальном отделе желудка c) в собственной пластинке слизистой оболочки* d) в подслизистой основе		a,c
<b>55.КАКИЕ ГОРМОНЫ СТИМУЛИРУЮТ СПЕРМАТОГЕНЕЗ В СЕМЕННИКАХ</b> a)фолликулостимулирующий гормон* b)окситоцин c) пролактин d) тестостерон*		a,d
<b><u>С) Тесты с тремя правильными ответами</u></b> <b>56. В СПИННОМ МОЗГЕ РАЗЛИЧАЮТ СЛЕДУЮЩИЕ ВИДЫ КЛЕТОК:</b> a) корешковые* b) пучковые* c) внутренние* d) ганглиозные e) пирамидные f) веретенообразные		a,b,c
<b>57. Строение склеры:</b> a)образована плотной оформленной соединительной тканью* b) покрыта конъюнктивой* c) на границе с роговицей имеется венозный синус* d) покрыта однослойным плоским эпителием e) образована рыхлой соединительной тканью f) пучки коллагеновых волокон переходят в радужную оболочку		a,b,c
<b>58. В СТЕНКЕ КРОВЕНОСНОГО КАПИЛЛЯРА ИМЕЮТСЯ:</b> a) эндотелиоциты* b) перициты* c) базальная мембрана* d) внутренняя эластическая мембрана e) гладкомышечные клетки - подэндотелиальный слой		a,b,c
<b>59. РАЗНОВИДНОСТИ Т-ЛИМФОЦИТОВ:</b> a) Т-киллеры* b) Т- хелперы*		a,b,c

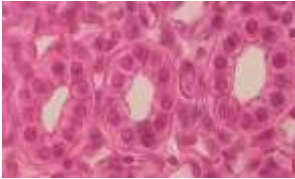



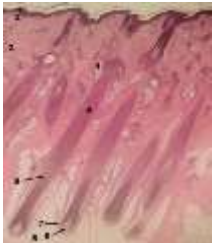
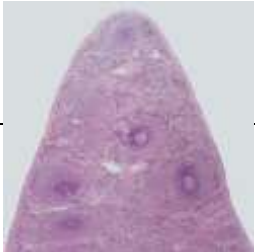
<p>c) Т- супрессоры*</p> <p>d) плазмоциты</p> <p>e) макрофаги</p> <p>f) В- супрессор</p>		
<p><b>60. В СТЕНКЕ ЛЕГОЧНОЙ АЛЬВЕОЛЫ НАХОДЯТСЯ:</b></p> <p>a) макрофаги*</p> <p>b) альвеолоциты I типа*</p> <p>c) альвеолоциты II типа*</p> <p>d) плазмоциты</p> <p>e) тканевые базофилы</p> <p>f) реснитчатые клетки</p>		a,b,c
<p><b><u>Тесты с одним правильным ответом</u></b></p> <p><b>61. КАКОЙ ОРГАНОИД КЛЕТКИ РАСПОЛОЖЕН ОКОЛО ЯДРА, А ПРИ МИТОЗЕ ФОРМИРУЕТ ПОЛЮСА ВЕРЕТЕНА ДЕЛЕНИЯ И УЧАСТВУЕТ В РАСХОЖДЕНИИ К НИМ ХРОМОСОМ:</b></p> <p>a) микротрубочка</p> <p>b) клеточный центр*</p> <p>c) рибосома</p> <p>d)эндоплазматическая сеть</p>	<p><b>ОПК-9.1</b></p> <p><b>ОПК-9.2</b></p>	b
<p><b>62. МАКРОВИНТОМ ФИКСИРУЮТ ОБЪЕКТ НА:</b></p> <p>a) большом увеличении;</p> <p>b) малом увеличении;*</p> <p>c) большом и малом увеличении;</p> <p>d) среднем увеличении</p>		b
<p><b>63. КОРТИКАЛЬНАЯ РЕАКЦИЯ - ЭТО:</b></p> <p>a) образование оболочки оплодотворения*</p> <p>b) расщепление оболочки оплодотворения</p> <p>c) разрушение фолликулярных клеток</p> <p>d) слияния спермия с яйцеклеткой</p> <p>e)проникновение сперматозоида в яйцеклетку</p>		a
<p><b>64. КАКОЙ ИЗ СТРУКТУРНЫХ КОМПОНЕНТОВЭУКАРИОТИЧЕСКОЙ КЛЕТКИ ИМЕЮТ ДВЕ МЕМБРАНЫ:</b></p> <p>a) оболочка клетки</p> <p>b) клеточный центр</p> <p>c) митохондрия*</p> <p>d) комплекс Гольджи</p> <p>e) рибосома</p>		c
<p><b>65. НА КАКОЙ СТАДИИ МИТОЗА ДОЧЕРНИЕ ХРОМОСОМЫ РАСХОДЯТСЯ К ПОЛЮСАМ МИТОТИЧЕСКОГО ВЕРЕТЕНА:</b></p> <p>a) профаза</p> <p>b) прометафаза</p> <p>c) метафаза</p> <p>d) анафаза*</p> <p>f) телофаза</p>		d
<p><b>66. ВЫРАБОТКУ КАКИХ ГОРМОНОВ СТИМУЛИРУЕТ АКТГ:</b></p> <p>a) альдостерона</p> <p>b) глюкокортикоидов *</p> <p>c) андрогенов</p>		b


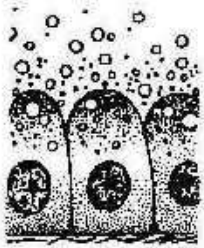
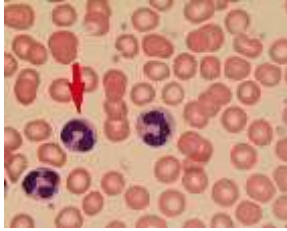
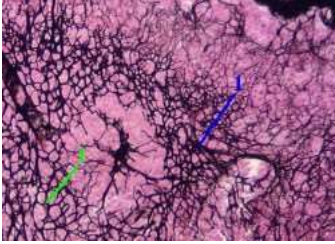

d) тироксина e) прогестерона		
<b>Тесты с двумя правильными ответами</b> <b>67. ВЭПИДЕРМИСЕ ОТСУТСТВУЕТСЛЕДУЮЩИЙ СЛОЙ КЛЕТОК:</b> a) базальный b) шиповатый c)функциональный* d) промежуточный*		c,d
<b>68. ЧТО ТАКОЕ ХРОМАТИН И ГДЕ ОН ОБНАРУЖИВАЕТСЯ:</b> a)фрагменты хромосом в делящейся клетке b) выпавшие в осадок под действием фиксатора ДНК и систоны* c) в живых клетках d) в делящихся клетках e) в интерфазных клетках*		b, e
<b>69. НЕЙРОГЛИЯ ВЫПОЛНЯЕТ СЛЕДУЮЩИЕ ФУНКЦИИ:</b> a) опорную* b)секреторную* c) проводящую d) эндокринную		a,b
<b>70. В СОСТАВ ВНУТРЕННЕГО УХА ВХОДЯТ СТРУКТУРЫ:</b> a) барабанная полость b) улитка* c) барабанная перепонка d) полукружные каналы*		b,d
<b>71.В СОСТАВ ОБОНЯТЕЛЬНОГО ЭПИТЕЛИЯ ВХОДЯТ КЛЕТКИ:</b> a) жировые b) обонятельные нейросенсорные* c) поддерживающие* d) пигментные		b,c
<b>72. ТЕЛЬЦА ХЕРРИНГА АККУМУЛИРУЮТ ГОРМОНЫ:</b> a) фоллитропин b) окситоцин* c) тиротропин d) вазопрессин*		b,d
<b>73. СЕКРЕТОРНЫЕ ЭПИТЕЛИОРЕТИКУЛОЦИТЫ ТИМУСА ВЫРАБАТЫВАЮТ:</b> a) тимозин* b) тимулин* c) гистамин d)тимопоэтины		a,b
<b>74. СОГЛАСНО СТРОЕНИЮ СТЕНКИ АРТЕРИИ КЛАССИФИЦИРУЮТСЯ НА:</b> a) мышечные b) безмышечные c) эластические* d) мышечно-эластические*		c,d
<b>75. ТИГРОИД ОТСУТСТВУЕТ В:</b> a) перикарионе		


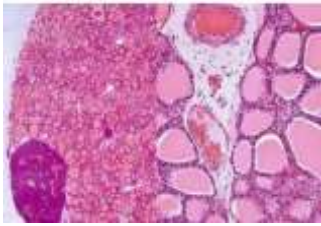



<ul style="list-style-type: none"> <li>b) дендритах</li> <li>c) аксоне*</li> <li>d) аксональном холмике*</li> </ul>		c,d
<p><b>76. В ХАРАКТЕРИСТИКЕ ТУЧНЫХ КЛЕТОК ВЕРНО:</b></p> <ul style="list-style-type: none"> <li>a) содержат многочисленные гранулы*</li> <li>b) в гранулах содержатся гепарин, гистамин*</li> <li>c) гранулы имеют сетчатое, пластинчатое, кристаллоидное строение*</li> <li>d) понижают проницаемость сосудистых стенок</li> <li>e) повышают свертывание крови</li> <li>f) имеют отростчатую форму</li> </ul>		a,b,c
<p><b>77. ПЕРЕХОДНЫЙ ЭПИТЕЛИЙ ВЫСТИЛАЕТ:</b></p> <ul style="list-style-type: none"> <li>a) мочевого пузыря*</li> <li>b) мочеточник*</li> <li>c) почечные чашечки*</li> <li>d) кишечник</li> <li>e) матку</li> <li>f) семявыносящий проток</li> </ul>		a,b,c
<p><b>78. РЕСНИЧАТЫЕ КЛЕТКИ ИМЕЮТСЯ В ЭПИТЕЛИИ:</b></p> <ul style="list-style-type: none"> <li>a) бронхов*</li> <li>b) матки*</li> <li>c) маточных труб*</li> <li>d) семявыносящего протока</li> <li>e) почечных канальцев</li> <li>f) протоков слюнных желез</li> </ul>		a,b,c
<p><b>79. ЯЙЦЕКЛЕТКА ЧЕЛОВЕКА:</b></p> <ul style="list-style-type: none"> <li>a) в ней различают вегетативный и анимальный полюса*</li> <li>b) содержит желточные включения*</li> <li>c) в ней отсутствует клеточный центр*</li> <li>d) имеет диплоидный набор хромосом</li> <li>e) полилецитальная</li> <li>f) в ней слабо развита гранулярная ЭП</li> </ul>		a,b,c
<p><b>80. АГРАНУЛЯРНАЯ ЭНДОПЛАЗМАТИЧЕСКАЯ СЕТЬ:</b></p> <ul style="list-style-type: none"> <li>a) представлена цистернами или везикулами*</li> <li>b) не имеет рибосом*</li> <li>c) участвует в синтезе гликогена*</li> <li>d) содержит протеолитические ферменты</li> <li>e) является источником образования гранулярной ЭПС</li> <li>f) связана с ядром</li> </ul>		a,b,c

## 2.2 ВИЗУАЛИЗИРОВАННЫЕ ТЕСТОВЫЕ ЗАДАНИЯ



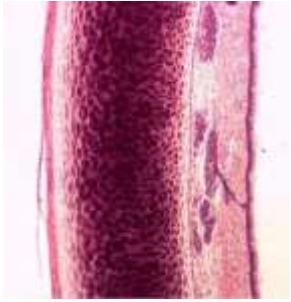
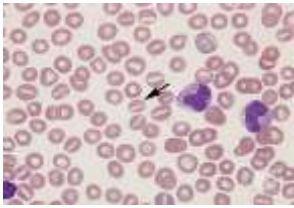

Содержание тестовых заданий	Индикатор достижения компетенции	Правильный ответ
<p><b>1. КАКОЙ ТИП ЭРИТРОЦИТОВ ОБОЗНАЧЕН СТРЕЛКАМИ</b></p> 	<p><b>ОПК-9.1</b> <b>ОПК-9.2</b></p>	<p>эхиноцит</p>



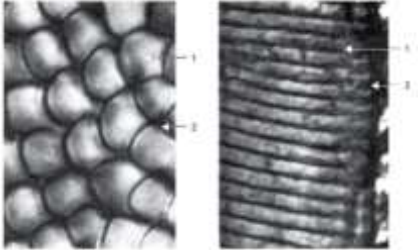


<p><b>2. УКАЖИТЕ ТИП ЭПИТЕЛИЯ</b></p> 		<p>кубический</p>
<p><b>3. УКАЖИТЕ СТРУКТУРУ ПОД ЦИФРОЙ 7</b></p> 		<p>нервная трубка</p>
<p><b>4. ПРЕПАРАТ КАКОГО ОРГАНА ПРЕДСТАВЛЕН НА РИСУНКЕ</b></p> 		<p>спинномозговой ганглий</p>
<p><b>5. ПРЕПАРАТ КАКОГО ОРГАНА ПРЕДСТАВЛЕН НА ФОТОГРАФИИ</b></p> 		<p>мозжечок</p>
<p><b>6. ИЗВЕСТНО, ЧТО РОСТ ВОЛОС ПРОИСХОДИТ ЗА СЧЕТ ВОЛОСЯНОЙ ЛУКОВИЦЫ. КАКОЙ ЦИФРОЙ ОТМЕЧЕНА ДАННАЯ СТРУКТУРА НА ПРЕДСТАВЛЕННОЙ ФОТОГРАФИИ ПРЕПАРАТА</b></p> 		<p>7</p>
<p><b>7. ПРЕПАРАТ КАКОГО ОРГАНА ПРЕДСТАВЛЕН НА ФОТОГРАФИИ</b></p> 		<p>селезенка</p>

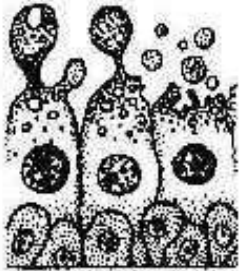

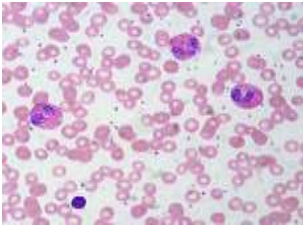
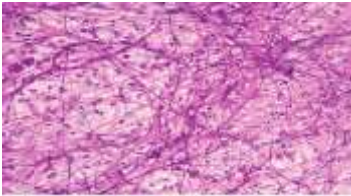
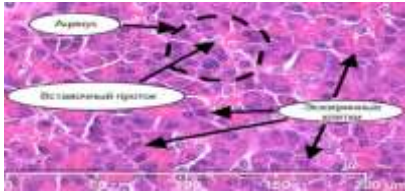
<p><b>8.ПРЕПАРАТКАКОГООРГАНАПРЕДСТАВЛЕННА СНИМКЕ</b></p> 		<p>нитевидные сосочки языка</p>
<p><b>9. УКАЖИТЕ ТИП СЕКРЕЦИИ</b></p>  <p style="text-align: center;">А</p>		<p>мерокриновый</p>
<p><b>10.КАКОЙ ТИП ЛЕЙКОЦИТОВ ОБОЗНАЧЕН СТРЕЛКОЙ</b></p> 		<p>нейтрофилы</p>
<p><b>11. УКАЖИТЕ ВИД ВОЛОКОН</b></p> 		<p>ретикулярные волокна</p>
<p><b>12. УКАЖИТЕ КАКОЙ ТИП СОСОЧКОВ РОТОВОЙ ПОЛОСТИ ПРЕДСТАВЛЕН НА РИСУНКЕ</b></p> 		<p>нитевидные сосочки</p>




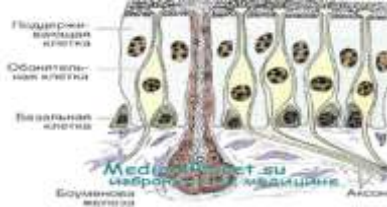

<p><b>13. УКАЖИТЕ ТИП КРОВЕНОСНОГО СОСУДА</b></p> 		<p>артерия эластического типа</p>
<p><b>14. ГИСТОЛОГИЧЕСКИЙ ПРЕПАРАТ КАКОЙ ЖЕЛЕЗЫ ПРЕДСТАВЛЕН</b></p> 		<p>щитовидной</p>
<p><b>15. УКАЖИТЕ ОРГАН ВЫДЕЛИТЕЛЬНОЙ СИСТЕМЫ</b></p> 		<p>почка</p>
<p><b>16. КАКОЙ ОТДЕЛ ПИЩЕВАРИТЕЛЬНОЙ СИСТЕМЫ ПРЕДСТАВЛЕН</b></p> 		<p>тонкая кишка</p>
<p><b>17. КАКОЙ ОРГАН МУЖСКОЙ ПОЛОВОЙ СИСТЕМЫ ПРЕДСТАВЛЕН</b></p> 		<p>семенник</p>
<p><b>18. КАКОЙ ОРГАН ЭНДОКРИННОЙ СИСТЕМЫ ПРЕДСТАВЛЕН</b></p>		<p>гипофиз</p>

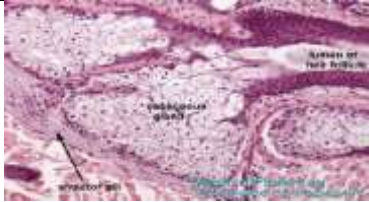
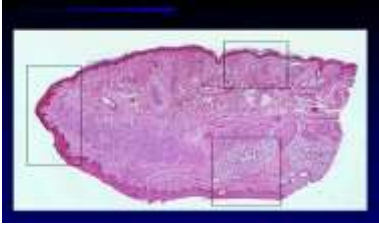
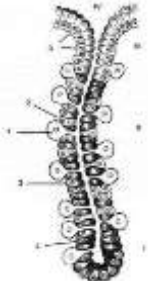
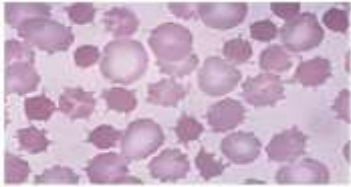

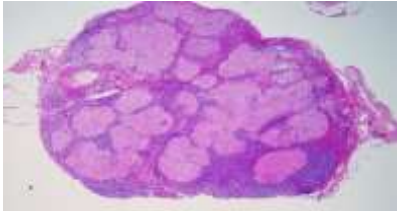



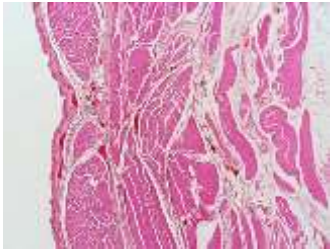
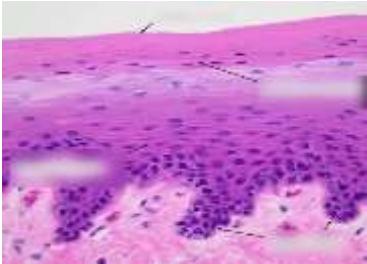

		
<p><b>19. УКАЖИТЕ НАЗВАНИЕ ПРЕПАРАТА ДВУХ ОРГАНОВ ПИЩЕВАРИТЕЛЬНОЙ СИСТЕМЫ</b></p> 		<p>переход пищевода в желудок</p>
<p><b>20. КАКОЙ ОРГАН ДЫХАТЕЛЬНОЙ СИСТЕМЫ ПРЕДСТАВЛЕН</b></p> 		<p>трахея</p>
<p><b>21. КАКОЙ ТИП ЭРИТРОЦИТОВ ОБОЗНАЧЕН СТРЕЛКАМИ</b></p> 		<p>стоматоцит</p>
<p><b>22. УКАЖИТЕ ТИП ЭПИТЕЛИЯ</b></p> 	<p><b>ОПК-9.1 ОПК-9.2</b></p>	<p>призматический</p>
<p><b>23. УКАЖИТЕ ТИП ОКРАШЕННЫХ КЛЕТОК</b></p>		



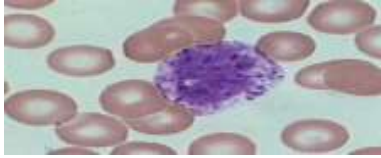
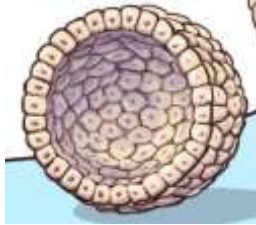
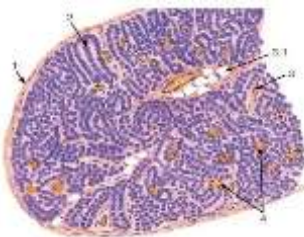

		<p>бокаловидные</p>
<p><b>24. ГИСТОЛОГИЧЕСКИЙ ПРЕПАРАТ КАКОГО ОРГАНА ИММУННОЙ СИСТЕМЫ ПРЕДСТАВЛЕН</b></p> 		<p>тимуса</p>
<p><b>25. КАКАЯ СТРУКТУРНО-ФУНКЦИОНАЛЬНАЯ ЕДИНИЦА ЭМАЛИ ПРЕДСТАВЛЕНА НА РИСУНКЕ</b></p> 		<p>эмалевые призмы</p>
<p><b>26. УКАЖИТЕ КАКАЯ КЛЕТКА ПЕЧЕНИ ПРЕДСТАВЛЕНА НА РИСУНКЕ</b></p> 		<p>гепатоцит</p>
<p><b>27. УКАЖИТЕ НАЗВАНИЕ ГИСТОЛОГИЧЕСКОГО ПРЕПАРАТА</b></p> 		<p>кожа пальца</p>
<p><b>28. УКАЖИТЕ ТИП СЕКРЕЦИИ</b></p>		

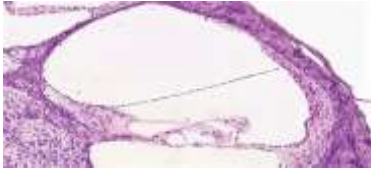

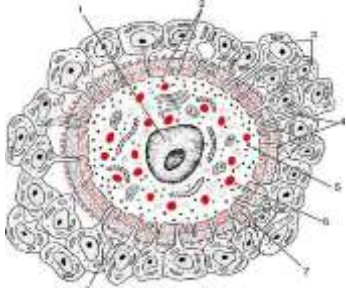


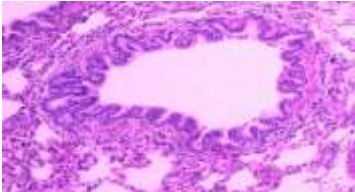
 <p style="text-align: center;">Б</p>		<p>апокриновый</p>
<p>29. КАКАЯ ЧАСТЬ ЗУБА ПРИВЕДЕНА</p> 		<p>пульпа</p>
<p>30. КАКОЙ ТИП ЛЕЙКОЦИТОВ ПРЕДСТАВЛЕН НА РИСУНКЕ</p> 		<p>эозинофилы</p>
<p>31. УКАЖИТЕ ВИД СОБСТВЕННО СОЕДИНИТЕЛЬНОЙ ТКАНИ</p> 		<p>рыхлая волокнистая неоформленная</p>
<p>32. УКАЖИТЕ КАКОЙ ФРАГМЕНТ ЭКЗОКРИННОЙ ЧАСТИ ПОДЖЕЛУДОЧНОЙ ЖЕЛЕЗЫ ПРИВЕДЕН</p> 		<p>ацинус</p>
<p>33. УКАЖИТЕ ТИП ЖЕЛЕЗЫ ПО ФОРМЕ КОНЦЕВОГО ОТДЕЛА</p>		

		альвеолярно-трубчатая
<p><b>34.КАКОЙ ОРГАН ЖЕНСКОЙ ПОЛОВОЙ СИСТЕМЫ ПРИВЕДЕН</b></p> 		матка
<p><b>35. НАЗОВИТЕ КЛЕТКИ ЦЕМЕНТА, ПРЕДСТАВЛЕННЫЕ НА РИСУНКЕ</b></p> 		отростчатые цементоциты
<p><b>36. КЛЕТКИ КАКОГО ОТДЕЛА ДЫХАТЕЛЬНОЙ СИСТЕМЫ ПРИВЕДЕНЫ НА РИСУНКЕ</b></p> 		слизистой оболочки носовой полости
<p><b>37.УКАЖИТЕ НАЗВАНИЕ КЛЕТКИ</b></p> 		адипоцит
<p><b>38.ГИСТОЛОГИЧЕСКИЙ ПРЕПАРАТ КАКОЙ ЖЕЛЕЗЫ ПРИВЕДЕН НА РИСУНКЕ</b></p>		


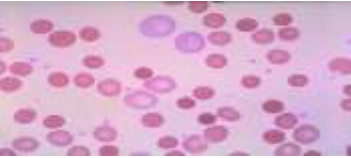
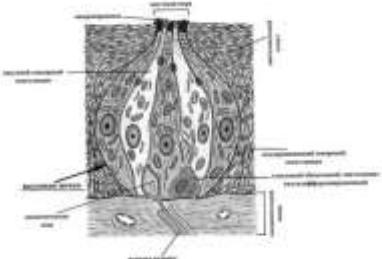
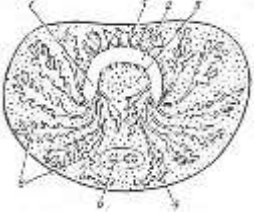
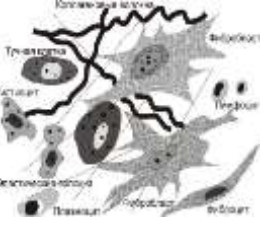
		сальной
<p><b>39. УКАЖИТЕ ОРГАН РОТОВОЙ ПОЛОСТИ</b></p> 		губа
<p><b>40. УКАЖИТЕ НАЗВАНИЕ ЖЕЛЕЗЫ ЖЕЛУДКА, ПРЕДСТАВЛЕННОЙ НА РИСУНКЕ</b></p> 		собственная
<p><b>41. КАКОЙ ТИП ЭРИТРОЦИТОВ ПРЕДСТАВЛЕН НА РИСУНКЕ</b></p> 	<p><b>ОПК-9.1</b> <b>ОПК-9.2</b></p>	акантоцит
<p><b>42. УКАЖИТЕ ТИП ЭПИТЕЛИЯ</b></p> 		плоский
<p><b>43. ГИСТОЛОГИЧЕСКИЙ ПРЕПАРАТ КАКОГО ОРГАНА ИММУННОЙ СИСТЕМЫ ПРЕДСТАВЛЕН</b></p> 		лимфатическо-го узла
<p><b>44. КЛЕТКИ СЛИЗИСТОЙ ОБОЛОЧКИ КАКОГО</b></p>		

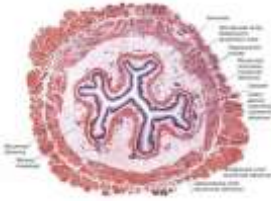
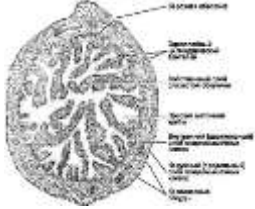

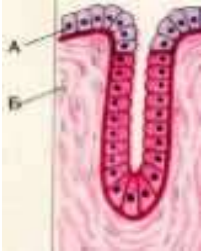
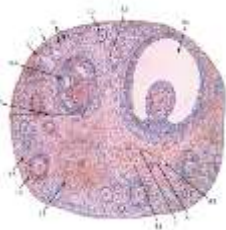
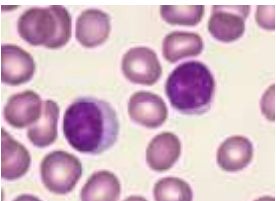
<p><b>ОРГАНА ПИЩЕВАРИТЕЛЬНОЙ СИСТЕМЫ ПРИВЕДЕНЫ НА РИСУНКЕ</b></p> 		<p>кишечника</p>
<p><b>45. КАКОЙ ОРГАН ВЫДЕЛИТЕЛЬНОЙ СИСТЕМЫ ПОКАЗАН В КАЧЕСТВЕ ГИСТОЛОГИЧЕСКОГО ПРЕПАРАТА</b></p> 		<p>мочевой пузырь</p>
<p><b>46. КАКОЙ СЛОЙ КОЖИ ПРЕДСТАВЛЕН НА РИСУНКЕ</b></p> 		<p>дерма</p>
<p><b>47. УКАЖИТЕ ТИП КРОВЕНОСНОГО СОСУДА</b></p> 		<p>артерия мышечного типа</p>
<p><b>48. УКАЖИТЕ ТИП СЕКРЕЦИИ</b></p>		<p>голокриновый</p>

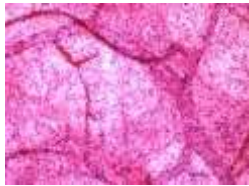
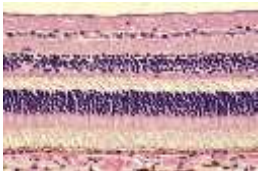

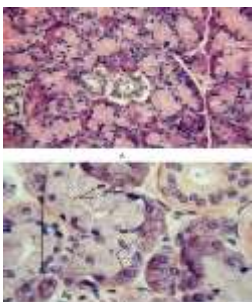
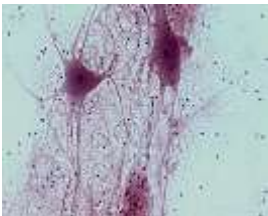
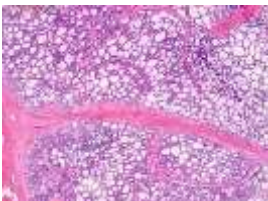
 <p style="text-align: center;">B</p>		
<p><b>49. ГИСТОЛОГИЧЕСКИЙ ПРЕПАРАТ КАКОГО ОРГАНА ПРЕДСТАВЛЕН</b></p> 		<p>небной миндалины</p>
<p><b>50. КАКОЙ ТИП ЛЕЙКОЦИТОВ ПРЕДСТАВЛЕН НА РИСУНКЕ</b></p> 		<p>базофиллы</p>
<p><b>51. КАК НАЗЫВАЕТСЯ СКОПЛЕНИЕ КЛЕТОК С ПОЛОСТЬЮ ВНУТРИ</b></p> 		<p>бластула</p>
<p><b>52. ГИСТОЛОГИЧЕСКИЙ ПРЕПАРАТ КАКОЙ ЖЕЛЕЗЫ ПРЕДСТАВЛЕН</b></p> 		<p>паращитовидной</p>
<p><b>53. ГИСТОЛОГИЧЕСКИЙ ПРЕПАРАТ КАКОГО ОРГАНА ПИЩЕВАРИТЕЛЬНОЙ СИСТЕМЫ ПРЕДСТАВЛЕН</b></p> 		<p>печень</p>


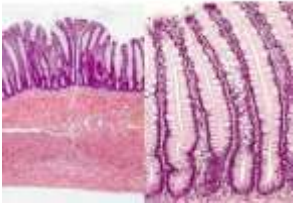

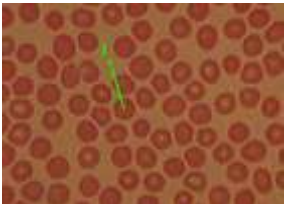
<p><b>54. УКАЖИТЕ КАКАЯ ЧАСТЬ СЛУХОВОГО АНАЛИЗАТОРА ИЗОБРАЖЕНА</b></p> 		<p>Кортиев орган</p>
<p><b>55. УКАЖИТЕ ОРГАН ЦНС</b></p> 		<p>спинной мозг</p>
<p><b>56. УКАЖИТЕ НАЗВАНИЕ ПОЛОВОЙ КЛЕТКИ</b></p> 		<p>яйцеклетка</p>
<p><b>57. УКАЖИТЕ НАЗВАНИЕ ПЛОТНОГО СКОПЛЕНИЯ КЛЕТОК</b></p> 		<p>морула</p>
<p><b>58. КАКАЯ СТРУКТУРНО-ФУНКЦИОНАЛЬНАЯ ЕДИНИЦА ДЕНТИНА ПРЕДСТАВЛЕНА НА РИСУНКЕ</b></p> 		<p>дентинные трубочки</p>
<p><b>59. УКАЖИТЕ ОРГАН ДЫХАТЕЛЬНОЙ СИСТЕМЫ</b></p> 		<p>бронх</p>
<p><b>60. ГИСТОЛОГИЧЕСКИЙ ПРЕПАРАТ КАКОГО ОТДЕЛА ПИЩЕВАРИТЕЛЬНОЙ СИСТЕМЫ ПРИВЕДЕН НА РИСУНКЕ</b></p>		<p>двенадцати-</p>



		<p>перстной кишки</p>
<p><b>61. КАКОЙ ТИП ЭРИТРОЦИТОВ ПРЕДСТАВЛЕН НА РИСУНКЕ</b></p> 	<p><b>ОПК-9.1 ОПК-9.2</b></p>	<p>сфероцит</p>
<p><b>62. КАКОЙ АНАЛИЗАТОР ПРИВЕДЕН НА РИСУНКЕ</b></p> 		<p>вкусовой</p>
<p><b>63. УКАЖИТЕ НАЗВАНИЕ ДОБАВОЧНОЙ ЖЕЛЕЗЫ МУЖСКОЙ ПОЛОВОЙ СИСТЕМЫ</b></p> 		<p>предстательная</p>
<p><b>64. КЛЕТКИ КАКОЙ ТКАНИ ПРЕДСТАВЛЕНЫ НА РИСУНКЕ</b></p> 		<p>рыхлой волокнистой соединительно й ткани</p>
<p><b>65. ГИСТОЛОГИЧЕСКИЙ ПРЕПАРАТ КАКОГО ОРГАНА ВЫДЕЛИТЕЛЬНОЙ СИСТЕМЫ ПРЕДСТАВЛЕН</b></p>		<p>мочеточника</p>

		
<p><b>66. УКАЖИТЕ ОРГАН ЖЕНСКОЙ ПОЛОВОЙ СИСТЕМЫ</b></p> 		<p>маточная труба</p>
<p><b>67. УКАЖИТЕ ВИД СОЕДИНИТЕЛЬНОЙ ТКАНИ</b></p> 		<p>пигментная</p>
<p><b>68. УКАЖИТЕ ТИП ЖЕЛЕЗЫ ПО ФОРМЕ КОНЦЕВОГО ОТДЕЛА</b></p> 		<p>трубчатая</p>
<p><b>69. УКАЖИТЕ ОРГАН ЖЕНСКОЙ ПОЛОВОЙ СИСТЕМЫ</b></p> 		<p>яичник</p>
<p><b>70. КАКОЙ ТИП ЛЕЙКОЦИТОВ ПРЕДСТАВЛЕН НА РИСУНКЕ</b></p> 		<p>лимфоциты</p>

<p><b>71. УКАЖИТЕ НАЗВАНИЕ СИСТЕМЫ МЕЛКИХ СОСУДОВ, ПРИВЕДЕННОЙ НА РИСУНКЕ</b></p> 		<p>микроциркуляторное русло</p>
<p><b>72. КАКАЯ ОБОЛОЧКА ГЛАЗА ПРИВЕДЕНА НА РИСУНКЕ</b></p> 		<p>сетчатка</p>
<p><b>73. УКАЖИТЕ ОРГАН ПИЩЕВАРИТЕЛЬНОЙ СИСТЕМЫ</b></p> 		<p>пищевод</p>
<p><b>74. УКАЖИТЕ НАЗВАНИЕ СЛЮННОЙ ЖЕЛЕЗЫ</b></p> 		<p>поднижнечелюстная</p>
<p><b>75. УКАЖИТЕ ТИП ТКАНИ</b></p> 		<p>нервная</p>
<p><b>76. УКАЖИТЕ ОРГАН ЖЕНСКОЙ ПОЛОВОЙ СИСТЕМЫ</b></p> 		<p>молочная железа</p>

<p><b>77. ПО РИСУНКУ ОПРЕДЕЛИТЕ СРЕЗ ТОНКОЙ ИЛИ ТОЛСТОЙ КОЖИ ПРЕДСТАВЛЕН</b></p> 		<p>срез кожи с волосом</p>
<p><b>78. ГИСТОЛОГИЧЕСКИЙ ПРЕПАРАТ КАКОГО ОТДЕЛА ПИЩЕВАРИТЕЛЬНОЙ СИСТЕМЫ ПРИВЕДЕН</b></p> 		<p>тонкой кишки</p>
<p><b>79. ГИСТОЛОГИЧЕСКИЙ ПРЕПАРАТ КАКОЙ ЖЕЛЕЗЫ ПРИВЕДЕН НА РИСУНКЕ</b></p> 		<p>потовой</p>
<p><b>80. КАКОЙ ТИП ЭРИТРОЦИТОВ ОБОЗНАЧЕН СТРЕЛКОЙ</b></p> 		<p>дискоцит</p>

**КРИТЕРИИ ОЦЕНКИ ТЕСТИРОВАНИЯ**

Оценка по 100-балльной системе	Оценка по системе «зачтено - не зачтено»	Оценка по 5-балльной системе		Оценка по ECTS
96-100	зачтено	5	отлично	А
91-95	зачтено			В
81-90	зачтено	4	хорошо	С
76-80	зачтено			D
61-75	зачтено	3	удовлетворительно	E
41-60	не зачтено	2	неудовлетворительно	Fх

0-40	не зачтено			F
------	------------	--	--	---

### 2.3 ТИПОВЫЕ СИТУАЦИОННЫЕ ЗАДАЧИ

Вопросы	Соответствующий индикатор достижения компетенции	Шаблоны ответа (ответ должен быть лаконичным, кратким, не более 20 строк)
1. На микропрепарате зародыша человека, взятого из непроизвольного выкидыша, виден зародышевый щиток, в котором распознаются два слоя – энтодерма и эктодерма. На каком этапе эмбрионального развития находился эмбрион?	<b>ОПК-9.1</b> <b>ОПК-9.2</b>	<b>Эталон ответа:</b> Закончилась первая фаза гаструляции
2. Даны 2 препарата мышечной ткани. В одном хорошо видны оксифильные волокна с большим количеством ядер под оболочкой, в другом – клетки веретеновидной формы с вытянутым палочковидным ядром, расположенным в центре клетки. Какие это ткани?		<b>Эталон ответа:</b> Поперечно-полосатая скелетная мышечная ткань. Гладкая мышечная ткань.
3. На ряде микрофотографий, сделанных с гистологического препарата стенки сердца, представлены: эндотелиоциты, клетки мезотелия, неисчерченные и исчерченные миоциты, мелкие кровеносные сосуды. Какие оболочки сердца имеют эти структуры?		<b>Эталон ответа:</b> Эндокард – эндотелиоциты, гладкие миоциты; миокард – миокардиоциты, кровеносные сосуды; эпикард-мезотелий, кровеносные сосуды.
4. Алкогольная интоксикация, как правило, сопровождается нарушением координации движения и равновесия, в результате повреждения структурных элементов мозжечка, функция каких клеток мозжечка нарушается в первую очередь?		<b>Эталон ответа:</b> Грушевидных клеток мозжечка
5. При длительном курении или дыхании запыленным воздухом в ткани легкого и регионарных лимфатических узлах накапливаются частицы дыма и пыли, вследствие чего цвет этих органов меняется с розового на серый. Что происходит с частицами пыли и дыма при попадании в просвет альвеол и каким образом они оказываются в регионарных лимфатических узлах?		<b>Эталон ответа:</b> Захватываются альвеолярными макрофагами, которыми переносятся в структуры лимфатических узлов
6. Анализ желудочного сока выявил резкое падение его кислотности. С нарушением каких клеток желудка может быть связано это явление?		<b>Эталон ответа:</b> Компоненты соляной кислоты желудочного сока вырабатывают париетальные клетки, расположенные в стенке желудка снаружи от главных экзокриноцитов и мукоцитов. На активность работы париетальных

		<p>клеток оказывают влияние биологически активные вещества, вырабатываемые Gклетками (гастринпродуцирующими) - эндокриноцитами желез желудка. Поэтому резкое падение кислотности желудочного сока может быть связано с нарушением работы этих клеток.</p>
<p>7. На ранних этапах развития зародыша в эксперименте разрушен миотом. Развитие какой ткани станет невозможным?</p>		<p><b>Эталон ответа:</b> Поперечно-полосатой мышечной ткани.</p>
<p>8. На двух препаратах представлены срезы канальцев мужской половой системы. На первом канальцы выстланы эпителиальными клетками с ресничками, на втором – эпителиальными клетками, имеющими стереоцилии. Какие отделы мужской половой системы представлены на препаратах?</p>		<p><b>Эталон ответа:</b> На первом препарате выносящие канальца семенника, на втором – канальцы придатка семенника.</p>
<p>9. Представлены два препарата потовых желез. На первом концевые отделы желез более крупные, чем на втором, секрет их богаче белковыми веществами. К какому типу относятся железы, представленные на первом и втором препарате?</p>		<p><b>Эталон ответа:</b> На первом препарате потовая железа апокринового типа, на втором – мерокринового.</p>
<p>10. В организм человека введены вещества, блокирующие действие медиатора ацетилхолина. В каких участках вегетативной нервной системы прерывается передача импульсов?</p>		<p><b>Эталон ответа:</b> В синапсах преганглионарных волокон симпатического и в синапсах пре- и постганглионарных волокнах парасимпатического отделов автономной нервной системы.</p>
<p>11. Врачи называют язык "зеркалом желудочно-кишечного тракта". С чем это связано?</p>		<p><b>Эталон ответа:</b> Язык является зеркалом состояния желудочно-кишечного тракта, и всегда отображает те процессы, которые происходят в нашем желудке или кишечнике. Дорсальная поверхность языка покрыта многослойным плоским частично ороговевающим эпителием. Здесь расположены многочисленные нитевидные сосочки. При ряде заболеваний процесс отторжения поверхностных ороговевающих эпителиоцитов может замедляться, а на вершинах сосочков, образуются мощные роговые пласты. Язык подаёт нам знаки о возникшей патологии, нужно лишь научиться эти знаки читать.</p>
<p>12. В области контакта нервного волокна</p>		<p><b>Эталон ответа:</b></p>

<p>и поперечно-полосатой скелетной мышцы исчерченность в составе скелетной мышцы отсутствует. Объясните, с чем связана исчерченность волокна в составе скелетной мышцы и с чем может быть связан факт её исчезновения?</p>		<p>Исчерченность связана с упорядоченным расположением толстых и тонких протофибрилл в составе миофибриллы, её исчезновение с локальным изменением их расположения в области нейро-мышечного синапса.</p>
<p>13. При рассмотрении твердых тканей на продольном шлифе зуба обнаружено в одной из них радиально направленные чередующиеся темные и светлые полосы, а в другой многочисленные радиально направленные тонкие трубочки. Какие это ткани? В какой части зуба они обнаруживаются?</p>		<p><b>Эталон ответа:</b> Эмаль и дентин коронки зуба</p>
<p>14. На препаратах представлены три нейрона: псевдоуниполярный, биполярный и мультиполярный. Сколько аксонов можно определить у каждой из перечисленных клеток?</p>		<p><b>Эталон ответа:</b> По одному аксону у каждой клетки.</p>
<p>15. В гистологическом препарате почки в корковом веществе видны поперечно срезанные канальцы, выстланные кубическими эпителиоцитами со светлой цитоплазмой и не содержащими щеточной каёмки. Под электронным Саратовский ГМУ им. В.И. Разумовского 42 микроскопом в них обнаруживается глубокая складчатость мембраны базальной поверхности. К какому отделу нефрона относятся канальцы? О чём свидетельствует складчатость мембран базальной поверхности?</p>		<p><b>Эталон ответа:</b> К дистальному. Увеличение поверхности (складчатость мембран) свидетельствует о функции всасывания (реабсорбция)</p>
<p>16. У зародыша в эксперименте разрушен висцеральный листок спланхнотомы в краниальном отделе эмбрионального диска. Развитие какой мышечной ткани будет нарушено?</p>		<p><b>Эталон ответа:</b> Сердечной мышечной ткани.</p>
<p>17. В микропрепарате видны волокнистые структуры, в которых определяется поперечная исчерченность и множество ядер, расположенных по периферии. Какая это мышечная ткань?</p>		<p><b>Эталон ответа:</b> Поперечно-полосатая мышечная ткань.</p>
<p>18. В поле зрения микроскопа видны клетки веретеновидной формы с вытянутым ядром. В центре клетки, где располагается удлинённое палочковидное ядро, имеется утолщение. Какая это мышечная ткань?</p>		<p><b>Эталон ответа:</b> Гладкая мышечная ткань.</p>
<p>19. У больного имеется выраженная желтушность кожных покровов, слизистых оболочек и склеры. При морфологическом анализе пунктата печени установлено, что в результате</p>		<p><b>Эталон ответа:</b> Нарушение плотных соединений межклеточных контактов гепатоцитов создало условие для поступления желчи из просвета</p>

<p>патологического процесса в органе часть гепатоцитов погибла. Какие морфологические изменения печени лежат в основе появления желтухи (учесть при решении, что морфофункциональное состояние междольковых желчных протоков нормальное)?</p>		<p>желчных капилляров в перисинусоидальное пространство, а затем в кровь.</p>
<p><b>20.</b> У ребенка 12 лет диагностирована глистная инвазия. Чтобы выяснить ожидаемые изменения в лейкоцитарной формуле, ответьте на следующие вопросы:          А) Дайте общую характеристику и классификацию лейкоцитов.          Б) Что такое лейкоцитарная формула и её показатели?          В) Каково строение и форма ядер гранулоцитов?          Г) Какие функции выполняют гранулоциты?          Д) Каково строение, значение и % содержание эозинофилов в норме?</p>		<p><b>Эталон ответа:</b>          А) Агранулоциты – моноциты; лимфоциты. Гранулоциты – базофилы, эозинофилы. Белые кровяные клетки, представляющие собой группу морфологически и функционально разнообразных подвижных форменных элементов, циркулирующих в крови и участвующих в различных защитных реакциях после миграции в соединительную ткань          Б) Процентное соотношение лейкоцитов: Нейтрофилы – 65-75%; эозинофилы – 1-5%; базофилы – 0,5-1%; лимфоциты – 20-35%; моноциты – 6-8%          В) Сегментоядерные – 60-65 %, дольчатое ядро; юные 0-0.5%, бобовидное ядро; палочкоядерные – 3,5-5%, ядро – изогнутая колбаска.          Г) Базофилы, эозинофилы, нейтрофилы. Уничтожение микроорганизмов, разрушение и переваривание поврежденных клеток и тканей, участие в регуляции деятельности других клеток, защитная гомеостатическая иммунорегуляторная          Д) 1-5% Эозинофильные гранулы, 2-3 сегмента в ядре. Функции – защитная, антигистаминная, антипаразитарная, иммунорегуляторная.          Ожидаемые изменения в лейкоцитарной формуле - повышение числа эозинофилов (эозинофилия).</p>
<p><b>21.</b> Животному введен препарат, который избирательно поражает А-клетки островков поджелудочной железы (соли кобальта). Какая функция поджелудочной железы нарушается?</p>	<p><b>ОПК-9.1</b> <b>ОПК-9.2</b></p>	<p><b>Эталон ответа:</b>          Эндокринная функция. А-клетками синтезируется гормон глюкагон, повышающий уровень глюкозы в крови.</p>



<p><b>22.</b> При патологической стираемости зубов вся коронка зуба может оказаться стертой почти до десны. Если процесс стирания идет достаточно медленно, вскрытие полости зуба не происходит. Чем это объясняется?</p>		<p><b>Эталон ответа:</b> Пульпарная камера постоянно заполняется вторичным дентином – он образуется после прорезывания зуба, отличается меньшей минерализацией, неупорядоченным расположением коллагеновых волокон. Его отложение происходит неравномерно, наиболее активно он образуется в боковых стенках и крыше пульпарной камеры. В результате отложения вторичного дентина форма пульпарной камеры изменяется, а ее объем уменьшается.</p>
<p><b>23.</b> В соединительной ткани почти всех органов содержатся коллагеновые и эластические волокна в разных количественных соотношениях. В соединительной ткани каких органов эластических волокон очень много, а в каких они полностью отсутствуют?</p>		<p><b>Эталон ответа:</b> Много эластических волокон в ушной раковине, крыльях носа. Отсутствуют в сухожилиях</p>
<p><b>24.</b> В организме в результате травмы произошло обильное кровотечение. Через несколько дней после его остановки был сделан повторный анализ крови. Как изменилось количество эритроцитов в крови после кровотечения? Какие изменения произошли в составе эритроцитов?</p>		<p><b>Эталон ответа:</b> Количество эритроцитов снизилось; увеличилось количество ретикулоцитов.</p>
<p><b>25.</b> При патологических состояниях возможно существенное усиление функции одной из популяций клеток крови, в результате чего значительно повышается проницаемость стенки сосудов, что проявляется в форме отека ткани и замедления процесса свертывания крови. О каких клетках крови идет речь?</p>		<p><b>Эталон ответа:</b> Базофилы.</p>
<p><b>26.</b> На трех микрофотографиях видны участки органов, содержащих лимфоидную ткань в виде фолликулов. Кроме того, в составе органов видны: на первой фотографии – многослойный плоский неороговевающий эпителий, на второй – однослойный цилиндрический эпителий, на третьей – плотная соединительная ткань, содержащая гладкие миоциты. Назовите эти препараты. Есть ли среди них микрофотография тимуса?</p>		<p><b>Эталон ответа:</b> На первой - небная миндалина, на второй – стенка кишки, на третьей – селезенка. Тимуса на микрофотографиях нет.</p>
<p><b>27.</b> Исследована скорость передачи нервного импульса различных нервных</p>		<p><b>Эталон ответа:</b> Первые - безмиелиновые, вторые –</p>

<p>волокон. Обнаружено, что скорость проведения у первых - 1-2 м/сек, у вторых - 5- 120 м/сек. К какому типу относятся первые и вторые нервные волокна?</p>		<p>миелиновые.</p>
<p>28.С помощью микроманипулятора из клетки удалили комплекс Гольджи. Как это отразится на ее дальнейшей жизнедеятельности?</p>		<p><b>Эталон ответа:</b> Нарушится синтез углеводов, образование лизосом, упаковка, созревание и выведение секреторных продуктов клетки.</p>
<p>29.Перед исследователем два гистологических препарата отпечатков с поверхности слизистой оболочки ротовой полости. Отпечатки фиксированы над пламенем спиртовки и окрашены стандартной смесью щелочного и кислого красителя. С помощью светового микроскопа на первом препарате выявлена группа клеток с базофильным ядром и оксифильной цитоплазмой, на втором преобладают клетки с базофильным ядром и базофильной цитоплазмой. В каких клетках преобладают процессы белковых синтезов? Какие клетки обладают высокой пролиферативной (митотической) активностью?</p>		<p><b>Эталон ответа:</b> В клетках с базофильной цитоплазмой и базофильным ядром. Обоснование: цитоплазма окрашивается щелочными красителями вследствие ее собственной кислой реакции, которая обусловлена большим количеством РНК – следовательно в цитоплазме много рибосом, которые обеспечивают процессы белковых синтезов для внутренних нужд клетки – восстановления и новообразования структур после деления.</p>
<p>30. Удалена значительная часть печени. В оставшейся печеночной ткани обнаружены крупные клетки, содержащие 2 ядра. В одноядерных печеночных клетках выявляется увеличение количества ДНК. Как называется это явление?</p>		<p><b>Эталон ответа:</b> Для тканей печени свойственна внутриклеточная регенерация, которая осуществляется за счет amitotического деления гепатоцитов и эндомитоза ядер гепатоцитов, ведущего к увеличению тетра- и октоплоидных гепатоцитов.</p>
<p>31. Печень – жизненно важный орган, в составе которого интегрированы клетки различных функциональных назначений. При электронном микроскопировании её ультратонкого среза выявлено несколько структурных разновидностей клеток (А, В, С, D). В ядрах клеток «А» содержится преимущественно эухроматин, в цитоплазме хорошо развиты комплекс Гольджи, шероховатая и гладкая эндоплазматическая сеть, много митохондрий. Ядра клеток «В» содержат преимущественно гетерохроматин, в цитоплазме относительно мало органелл, но среди них преобладают свободные рибосомы и митохондрии. Клетки «С» имеют псевдоподии, в цитоплазме много</p>		<p><b>Эталон ответа:</b> Клетки «А» осуществляют синтез и секрецию белковых и небелковых веществ. Клетки «В» молодые и малодифференцированные, обладают высокой митотической активностью, они являются источниками регенерации печени. Клетки «С» выполняют макрофагические функции. Клетки «D» принимают участие в процессах дезинтоксикации. Количество митохондрий повышено в связи с тем, что в клетках осуществляются энергоемкие процессы. Митохондрии – это двумембранные клеточные органеллы, и</p>

<p>лизосом, митохондрий и эндоцитозных пузырьков. В клетках «D» развита гладкая ЭПС, относительно много пероксисом и митохондрий. Исходя из структурных особенностей выявленных клеток (А, В, С, D) сделайте предположение об их функциональном назначении в жизнедеятельности печени. Почему во всех выявленных клетках относительно много митохондрий? В чем заключается уникальность этих органелл?</p>		<p>характеризуются следующими особенностями: относительной автономией, собственный генетическим аппаратом (представлен кольцевой молекулой ДНК), собственные рибосомы позволяют осуществлять собственные белковые и небелковые синтезы, способны к делению.</p>
<p><b>32.</b> При электронном микроскопировании в цитоплазме glanduloцита околоушной слюнной железы выявлены многочисленные тельца размером до 20-25 нм, в которых при цитохимическом исследовании обнаружена резко позитивная реакция на белки и РНК. Что представляют эти структурные образования? Какие функции они выполняют?</p>		<p><b>Эталон ответа:</b> Рибосомы. Синтез белка</p>
<p><b>33.</b> Бурая жировая ткань встречается у новорожденных детей около лопаток, за грудиной, вдоль позвоночника, на шее, под кожей и между мышцами. При голодании бурая жировая ткань изменяется меньше, чем белая. Почему эта ткань более распространена у новорожденных детей?</p>		<p><b>Эталон ответа:</b> Термогенез - основная функция бурой жировой ткани, у новорожденных детей центры терморегуляции еще не развиты.</p>
<p><b>34.</b> В моче больного обнаружен белок и эритроциты. При повреждении каких структур почки это возможно?</p>		<p><b>Эталон ответа:</b> Это возможно при нарушении фильтрационного барьера в почечном тельце /при гломерулонефрите.</p>
<p><b>35.</b> У ребенка, страдающего рахитом, наблюдается искривление и размягчение костей конечностей. Какой этап остеогенеза нарушен и почему?</p>		<p><b>Эталон ответа:</b> Нарушена минерализация костей, из-за недостатка витамина Д, патологии печени или почек, т.к. в этих органах происходит гидроксилирование провитамина Д.</p>
<p><b>36.</b> Представлены микропрепараты двух полостных органов, эпителиальная выстилка которых имеет энтодермальное происхождение. Большинство эпителиоцитов одного из них на своей свободной поверхности содержит реснички, а другого - щёточную каёмку. Определить, на каком из препаратов кишечник, а на каком – трахея?</p>		<p><b>Эталон ответа:</b> На первом – трахея, на втором – кишечник.</p>
<p><b>37.</b> Представлены два препарата. На первом препарате секреторные клетки формируют тяжи, со всех сторон</p>		<p><b>Эталон ответа:</b> Эндокринная – первая.</p>

<p>окруженные кровеносными капиллярами, на втором - секреторные клетки образуют альвеолу, соединенную с выводным протоком. Какая из этих желез эндокринная?</p>		
<p><b>38.</b> Недостаточность витамина С в пище отрицательно сказывается на развитии и дифференцировке дентинобластов, а это вызывает нарушение образования дентина в определенных участках зуба. В этих участках не происходит и образования эмали, хотя структура энамелобластов не изменяется. С чем это связано?</p>		<p><b>Эталон ответа:</b> Образование дентина всегда предшествует началу энамелогенеза. Эта последовательность образования зубных тканей указывает на наличие тесных взаимоотношений между эпителиальной и соединительнотканной частями зубного зачатка. Покрываясь слоем образованного дентина, вершина зубного сосочка глубоко внедряется в эмалевый орган, сдавливая и оттесняя его пульпу. Внутренние эмалевые клетки, расположенные под вершиной зубного сосочка, почти вплотную соприкасаются с кровеносными сосудами зубного мешочка, откуда они начинают получать необходимые для построения эмали материалы. В энамелобластах происходят изменения морфологической и физиологической полярности, начинается процесс образования эмали.</p>
<p><b>39.</b> При микроскопическом исследовании внутренних половых женских органов, удаленных во время операции, был обнаружен эмбрион, состоящий из двух бластомеров. Назовите место локализации эмбриона при условии нормального развития.</p>		<p><b>Эталон ответа:</b> Ампулярная часть маточной трубы.</p>
<p><b>40.</b> При морфологическом анализе биопсийного материала слизистой оболочки желудка, взятого от больного, страдающего гастритом, обнаружено резкое уменьшение числа париетальных клеток. К каким изменениям в составе желудочного сока привело уменьшение количества париетальных клеток? Из какого участка слизистой оболочки желудка взят материал для анализа?</p>		<p><b>Эталон ответа:</b> Снижению кислотности желудочного сока. Дно или тело желудка.</p>
<p><b>41.</b> В препарате видны две клетки: ядро одной из них содержит много интенсивно окрашенных глыбок хроматина. В другой клетке - ядро светлое, хроматин распределен диффузно. Какой тип хроматина преобладает в той и другой клетках и</p>	<p><b>ОПК-9.1</b> <b>ОПК-9.2</b></p>	<p><b>Эталон ответа:</b> Гетерохроматин и эухроматин. Наличие эухроматина свидетельствует об активно идущих процессах транскрипции.</p>

<p>чем они отличаются функционально?</p> <p><b>42.</b>При образовании "налета" на языке в случаях заболеваний пищеварительной системы у больных нарушается чувство вкуса. С чем это связано?</p>		<p><b>Эталон ответа:</b> «Налет» на языке обусловлен нарушением процесса удаления ороговевших структур эпителия, которые в свою очередь мешают проникновению вкусовых веществ к вкусовым луковицам языка.</p>
<p><b>43.</b>В микропрепарате представлены множественные срезы извитого семенного канальца. Между канальцами располагается рыхлая соединительная ткань, в которой видны скопления клеток, богатых липидными включениями. Какие клетки представлены на препарате? Какая у них функция?</p>		<p><b>Эталон ответа:</b> Железистые клетки семенника (клетки Лейдига); вырабатывают мужской половой гормон – тестостерон.</p>
<p><b>44.</b>Даны два препарата костной ткани. В одном из них хорошо видны концентрические костные пластины, в другом-костные пластины отсутствуют. Следует определить разновидность костной ткани.</p>		<p><b>Эталон ответа:</b> В первом описании - пластинчатая костная ткань, во втором – грубоволокнистая костная ткань.</p>
<p><b>45.</b>В организме в результате травмы произошло обильное кровотечение. Через несколько дней после его остановки у пострадавшего был сделан анализ крови. Как изменилось количество эритроцитов в крови после кровотечения? Какие изменения произошли в составе эритроцитов? Как изменилось количество лейкоцитов в крови? Какие изменения наблюдались в лейкоцитарной формуле?</p>		<p><b>Эталон ответа:</b> Количество эритроцитов снизилось; увеличилось число ретикулоцитов; количество лейкоцитов снизилось; лейкоцитарная формула сдвинулась влево.</p>
<p><b>46.</b>При заболеваниях желудочно-кишечного тракта язык бывает обложен белым налетом. Что представляет собой этот налет?</p>		<p><b>Эталон ответа:</b> Равномерно покрывают верхнюю поверхность языка нитевидные сосочки, покрытые многослойным плоским частично ороговевающим эпителием. При ряде заболеваний процесс отторжения поверхностных ороговевающих эпителиоцитов может замедляться, а эпителиальные клетки, накапливаясь в больших количествах на вершинах сосочков, образуют мощные роговые пластины. Эти массы, покрывая беловатой пленкой поверхность сосочков, создают картину языка, обложенного белым налетом.</p>
<p><b>47.</b>Даны два препарата- дорсальной и вентральной поверхности языка. По каким признакам их можно различить?</p>		<p><b>Эталон ответа:</b> Дорсальная часть языка покрыта многослойным плоским частично ороговевающим эпителием и</p>

		подслизистая основа отсутствует. Вентральная поверхность языка покрыта многослойным плоским неороговевающим эпителием, есть подслизистая основа.
48. Дан гистологический препарат, о котором известно, что он представляет поперечный срез глоточной мембраны. Из каких зачатков тканей она развивается?		<b>Эталон ответа:</b> Из двух: эктодерма и энтодерма
49. У больных, принимающих большие дозы антибиотиков (стрептомицин), хинина и других лекарственных веществ, нередко происходит потеря слуха. Функция каких клеток нарушена? Какое звено анализатора повреждается?		<b>Эталон ответа:</b> Волосковых слуховых клеток, рецепторное.
50. На электроннограмме мышечной ткани видны глубокие инвагинации сарколеммы, достигающие миофибрилл и фиксирующие их в определенном положении. Каким термином эти структуры обозначаются и к каким разновидностям принадлежат эти ткани?		<b>Эталон ответа:</b> Т-системы, к поперечно-полосатой и сердечной мышечным тканям
51. Животному в эксперименте наносили длительные и чрезмерные болевые раздражения. Какие структурные изменения будут наблюдаться в хроматофильном веществе двигательных нейроцитов при окраске по Нисселю при изучении с помощью световой микроскопии?		<b>Эталон ответа:</b> Тигролиз.
52. На препарате кровеносный сосуд, внутренняя оболочка которого образует клапаны. Какие сосуды имеют клапаны и какими гистологическими структурами они образованы?		<b>Эталон ответа:</b> Вены нижней половины туловища и нижних конечностей; эндотелиоцитами, волокнистой соединительной тканью внутренней оболочки вен.
53. Препараты, приготовленные из слюнных желез (околоушной, подчелюстной и подъязычной), окрашены муцикармином, красящим мукоциты. По каким признакам можно отдифференцировать эти железы?		<b>Эталон ответа:</b> По наличию и количеству мукоцитов (клеток, вырабатывающих слизь); в околоушной их нет, в подчелюстной – появляются, в подъязычной много
54. В период образования корня зуба происходит развитие цемента. Какие клетки принимают участие в его развитии? Из какого эмбрионального источника они образуются?		<b>Эталон ответа:</b> Цементобласты. Из мезенхимы.
55. В цитоплазме гепатоцитов на препарате выявляется необычайно большое количество глыбок гликогена. С какими процессами в организме связано это явление?		<b>Эталон ответа:</b> С повышением уровня сахара в крови. Возможно, недостаточна функция А-клеток поджелудочной железы, вырабатывающих глюкагон.
56. Клетки, выстилающие кишечник,		<b>Эталон ответа:</b>

<p>имеют щеточную каемку. При некоторых болезнях она разрушается. Чтобы выяснить, какая функция клетки пострадает при этом, ответьте на следующие вопросы:</p> <p>А) Какие выросты может образовывать плазмолемма на поверхности клеток?</p> <p>Б) Как называются выросты цитоплазмы, ограниченные клеточной оболочкой и имеющие вид цилиндров с закругленной вершиной?</p> <p>В) Что такое щёточная каёмка, её структура?</p> <p>Г) Какую функцию она выполняет?</p> <p>Д) Какая функция клетки пострадает при ее разрушении?</p>		<p>А) Микроворсинки, реснички, жгутики.</p> <p>Б) Микроворсинки.</p> <p>В) Щеточная каемка - система микроворсинок на апикальной поверхности клеток кишечного и почечного эпителия, увеличивающая его всасывающую поверхность.</p> <p>Г) Увеличивает всасывающую поверхность эпителия.</p> <p>Д) Всасывание.</p> <p>Пострадает способность к всасыванию.</p>
<p><b>57.</b> На 2-х гистологических препаратах даны разные структуры дыхательной системы. На первом – в эпителиальном пласте отсутствуют бокаловидные клетки, слабо развиты железы, хорошо выражена мышечная часть стенки; на втором – эпителий 62 глубокий кубический, лишенный ресничек, местами сменяется дыхательными альвеолоцитами, тонкая пластинка соединительной ткани собственного слоя с единичными клетками гладкой мускулатуры. Определите какие структуры представлены на первом и втором препаратах.</p>		<p><b>Эталон ответа:</b> На первом – малый бронх, на втором – респираторная бронхиола</p>
<p><b>58.</b> В результате болезни нарушена деятельность сальных желез. Как изменится при этом кожа и ее функция?</p>		<p><b>Эталон ответа:</b> Нарушается целостность эпидермиса, его непроницаемость для воды, химических веществ и микроорганизмов, эластичность.</p>
<p><b>59.</b> На гистологическом препарате видны узкие каналцы диаметром около 15 мкм. Стенка каналцев выстлана плоским эпителием. К какому отделу нефрона относятся данные каналцы?</p>		<p><b>Эталон ответа:</b> Нисходящий отдел петли нефрона.</p>
<p><b>60.</b> Ребенок первых месяцев жизни обладает толерантностью к ряду инфекционных болезней. Чем определяется иммунитет новорожденного?</p>		<p><b>Эталон ответа:</b> Проникновением антител из крови матери в кровь плода.</p>
<p><b>61.</b> В результате митоза возникло две дочерние клетки. Одна из них вступает в стадию клеточного цикла, вторая, в результате дифференцировки, потеряла способность к размножению. Какова конечная судьба первой и второй клетки?</p>	<p><b>ОПК-9.1</b> <b>ОПК-9.2</b></p>	<p><b>Эталон ответа:</b> Первая – разделится, вторая – может длительно функционировать, а затем погибнуть. Для некоторых клеток возможно возвращение их в митотический цикл.</p>
<p><b>62.</b> На препарате секреторный отдел железы. Обнаружено, что по мере удаления от базальной мембраны в</p>		<p><b>Эталон ответа:</b> Голокриновый.</p>

клетках происходит постепенное накопление секрета, пикноз и утрата ядра, разрушение клеток. Каков тип секреции?		
63. Животному произведена перерезка смешанного нерва. Отростки каких нейроцитов повреждены?		<b>Эталон ответа:</b> Двигательных, чувствительных нейроцитов, аксоны нейроцитов автономной нервной системы.
64. У женщины во время родов обнаружено понижение сократительной способности матки. Какой гормон, выделяемый гипоталамусом, может увеличить сократительную способность матки в данной ситуации?		<b>Эталон ответа:</b> Окситоцин.
65. При аборте у женщины радикально удалили все слои эндометрия. К развитию какого патологического состояния приведет это воздействие?		<b>Эталон ответа:</b> К развитию бесплодия из-за потери способности матки к восстановлению эндометрия.
66. При обследовании ребенка установлено, что у него не произошло своевременного опускания семенников в мошонку. Если этого не произойдет и в дальнейшем, будет ли происходить в семенниках сперматогенез?		<b>Эталон ответа:</b> Нет, не будет.
67. При патологоанатомическом исследовании спинного мозга человека обнаружены дегенерация и уменьшение количества клеток, составляющих ядра передних рогов в шейном и грудном отделах. Функция какой ткани была нарушена, в первую очередь, в результате поражения ядер?		<b>Эталон ответа:</b> Нарушена функция скелетной мышечной ткани.
68. На препарате гипофиза в передней доле обнаружены полигональные клетки, располагающиеся преимущественно в центре и окрашивающиеся основными красителями. Какие гормоны выделяют данные клетки?		<b>Эталон ответа:</b> Тиротропоцит.
69. Представлены два гистологических препарата, на одном хорошо видна капиллярная сеть, расположенная между двумя артериолами, на втором – между двумя венами. Дайте название капиллярной сети и в каких органах она находится?		<b>Эталон ответа:</b> «Чудесная сеть» в почках, «портальная система» в печени и в гипоталамо-гипофизарной системе.
70. Препараты приготовлены из вентральной, боковой и дорзальной поверхности языка. По каким признакам их можно различить?		<b>Эталон ответа:</b> По наличию и структуре сосочков языка, структуре эпителиального пласта.
71. При заболевании желудка обнаружена анемия. С нарушением функциональной активности каких клеток может быть она связана?		<b>Эталон ответа:</b> Париетальных (обкладочных) клеток.
72. Кровь больного медленно		<b>Эталон ответа:</b>



<p>свертывается. Какая функция печени возможно нарушена? С какими гистоструктурами печени связано это нарушение?</p>		<p>Нарушена белковообразовательная функция печени, а именно нарушена выработка фибриногена, протромбина. Это связано с нарушением функции паренхимы.</p>
<p><b>73.</b>При длительном курении резко изменяется структура альвеолярного эпителия, вплоть до его гибели. Повреждается сурфактант, резко нарушается дыхание. С чем это связано?</p>		<p><b>Эталон ответа:</b> Повреждением белоксинтезирующей системы, гибелью митохондрий, ядра клетки, нарушением процесса газообмена.</p>
<p><b>74.</b>Организм находится в условиях голодания. В каких участках организма кожа сохраняет слой подкожной жировой клетчатки даже при крайней степени истощения? Почему?</p>		<p><b>Эталон ответа:</b> Подушечки пальца, ступни, на эти участки кожи приходится наиболее сильное действие механических факторов, которые смягчаются подкожной жировой клетчаткой.</p>
<p><b>75.</b>При измерении диаметра приносящей и выносящей артериол сосудистой системы нефрона обнаружено, что он практически одинаков. К какому типу нефронов относится данная сосудистая система?</p>		<p><b>Эталон ответа:</b> К юкстамедуллярному.</p>
<p><b>76.</b>На препаратах представлен поперечный срез извитого семенного канальца, на котором видны сперматозоиды и сперматиды. Какой этап сперматогенеза представлен на срезе?</p>		<p><b>Эталон ответа:</b> Период формирования.</p>
<p><b>77.</b>На срезах в корковом веществе яичника видны структуры, внешне похожие на желтые тела. В центре одних находится сморщенная блестящая оболочка, в центре других – соединительный рубец. Какие структуры видны на срезе?</p>		<p><b>Эталон ответа:</b> Атретические фолликулы и белые тела.</p>
<p><b>78.</b>На определенном этапе развития у человека между сосудистой системой матери и плода устанавливается особая функциональная связь. Какой орган опосредует эту связь и с какой недели беременности?</p>		<p><b>Эталон ответа:</b> Плацента, в конце 4-й недели беременности</p>
<p><b>79.</b>На препаратах наблюдали уменьшение размеров клеточных ядер. Их уплотнение, сморщивание, более интенсивное окрашивание хроматина, чем в неизмененных ядрах. Как называется это явление? Что можно сказать о функциональном состоянии клетки?</p>		<p><b>Эталон ответа:</b> Пикноз. Клетка дегенерирует.</p>
<p><b>80.</b>Разрушены щелевые соединения между эпителиальными клетками. Как это отразится на жизнедеятельности эпителия?</p>		<p><b>Эталон ответа:</b> Нарушится транспорт веществ из клетки в клетку.</p>

### Критерии оценивания практических задач

Форма проведения текущего контроля	Критерии оценивания
Решения практической задачи	«5» (отлично) – выставляется за полное, безошибочное выполнение задания
	«4» (хорошо) – в целом задание выполнено, имеются отдельные неточности или недостаточно полные ответы, не содержащие ошибок.
	«3» (удовлетворительно) – допущены отдельные ошибки при выполнении задания.
	«2» (неудовлетворительно) – отсутствуют ответы на большинство вопросов задачи, задание не выполнено или выполнено не верно.

## 2. ОЦЕНОЧНЫЕ МАТЕРИАЛЫ ДЛЯ ПРОВЕДЕНИЯ ПРОМЕЖУТОЧНОЙ АТТЕСТАЦИИ

*Типовые задания, направленные на формирование профессиональных умений*

Наименование компетенции	Индикатор достижения компетенции	Результаты обучения
<b>ОПК-9</b> Способен оценивать морфофункциональные, физиологические состояния и патологические процессы в организме человека для решения профессиональных задач	<b>ОПК-9.1</b> Оценивает основные морфофункциональные данные, физиологические состояния и патологические процессы в организме человека	Умеет оценивать морфофункциональные, физиологические и патологические процессы в организме; проводить физикальное обследование пациента для решения профессиональных задач.
	<b>ОПК-9.2</b> Использует данные физикального обследования при оценке изменений в организме человека для решения профессиональных задач	

### 3.1. ТИПОВЫЕ ЗАДАНИЯ ДЛЯ ПОДГОТОВКИ К ЭКЗАМЕНУ С ОЦЕНКОЙ

Вопросы	Соответствующий индикатор достижения компетенции	Шаблоны ответа (ответ должен быть лаконичным, кратким, не более 20 слов)
1. Объекты и методы цитологических и гистологических исследований	<b>ОПК-9.1</b> <b>ОПК-9.2</b>	Фазово-контрастная, темнопольная, интерференционная, поляризационная, люминесцентная(флуоресцентная), ультрафиолетовая, электронная, цитоспектрофотометрия, радиоавтография, иммуноцитохимические методы, метод культуры клеток.
2. Мембранные и немембранные органеллы клетки.		<i>Мембранные:</i> одномембранные (эндоплазматический ретикулум, аппарат Гольджи, лизосомы) и двумембранные (митохондрии, пластиды, клеточное ядро) <i>Немембранные</i> (рибосомы и клеточный центр).

3. Признаки эпителиев.		Пограничное расположение, пространственная геометрия, практическое отсутствие межклеточного вещества, полярная дифференцировка, базальная мембрана, отсутствие кровеносных сосудов, регенерация, специфический тип промежуточных нитей.
4. Структурно-функциональные особенности яйцеклетки.		Тотипотентность, гаплоидность, запас материнской РНК и рибосомальный аппарат синтеза белка, накопление питательных вещества в виде желтка, имеет защитные яйцевые оболочки.
5. Хорион, строение, значение, источники развития.		Внезародышевый орган, ворсинчатая оболочка, на седьмой день развития, поддержка роста и развития будущего малыша, два слоя: внешний (трофобласт), внутренний (внезародышевая мезодерма).
6. Собственно соединительная ткань, классификация.		Рыхлая и плотная волокнистая. Плотная оформленная (с упорядоченным расположением волокон) и неоформленная (с неупорядоченным расположением волокон). Есть ткани со специальными свойствами (слизистая, жировая, пигментная, ретикулярная).
7. Виды Т-лимфоцитов их функции		Т-хелперы – стимулируют иммунные реакции; Т-супрессоры – подавляют развитие иммунного ответа; Т-киллеры — прямое разрушение клеток, несущих антигены; Т-клетки - участие в реакции замедленной гиперчувствительности.
8. Типы кардиомиоцитов.		3 вида: сократительные (рабочие), про-водящие (образуют проводящую систему сердца) и секреторные (вырабатывают гормон, влияющий на деятельность почек).
9. Гистология щитовидной железы.		Две доли, снаружи соединительнотканная капсула, перегородки разделяют на дольки, имеют сосуды и нервы. Фоликулы из тироцитов и паратироцитов.
10. Строение эмали.		Эмалевые призмы овальной формы из кристаллов гидроксиапатита. Межпризменное вещество из таких же кристаллов другой ориентации.

		Есть беспризмная эмальс мелкими и крупными кристаллами.
11.Строение альвеол.		Пузырьки, внутренняя поверхность выстлана однослойным плоским эпителием, расположенным на сети эластических волокон и оплетённым снаружи капиллярами. Клетки уплощены.
12. Отличия строения толстой и тонкой кожи.		<i>Толстая кожа</i> - ладони и подошвы, пять слоев, нет волос, есть сосочки. <i>Тонкая кожа</i> - остальные части тела, четыре слоя без блестящего, есть волосы, нет сосочков.
13. Строение дольки печени.		Форма шестигранника, печеночные пластики, между ними синусоидные капилляры, есть прослойки РВСТ, в них печёночные триады (междольковые артерия, вена и желчный проток).
14. Клеточный состав ворсинок.		Однослойный призматический каемчатый эпителий, РВСТ с кровеносными капиллярами и одним лимфатическим капилляром. В строение ворсинок гладкие мышечные клетки, плазматические и тучные клетки, В- и Т-лимфоциты, макрофаги.
15. Гистологическое строение экзокринной части поджелудочной железы.		Ацинус из 8-12 плотно контактирующих между собой экзокринных панкреатоцитов, по форме напоминающих конусы, вершины которых направлены к центру ацинуса, и эпителиоцитов (центроацинарных клеток) вставочных протоков.
16. Гистологическое строение стенки мочевого пузыря.		Три оболочки: слизистая оболочка со складками, мышечная оболочка с пучками пересекающихся гладко-мышечных волокон, адвентициальная оболочка.
17. Назовите гистологические особенности слизистой оболочки желудка.		Поверхность покрыта гелем из гликопротеинов. Рельеф - складки, поля, ямки. Однослойный цилиндрический эпителий, слизистые железы и железы, вырабатывающие пищеварительные ферменты и соляную кислоту.
18. Особенности строения гиалинового хряща		Хрящевые клетки, коллагеновые волокна, которые образуют крепкую поддерживающую структуру, матрикс 75 % воды. Хондробласты и молодые хондроциты (в глубоких слоях образуют изогенные группы в виде

		колонок).
19. Поперечно-полосатая мышечная ткань, особенности строения.		Медленно сокращается и расслабляется, обладает автоматией, произвольная. В составе стенок внутренних органов: кровеносных и лимфатических сосудов, мочевыводящих путей, пищеварительного тракта (сокращение стенок желудка и кишечника).
20. Гистологическое строение стенки матки.		Слои: <i>слизистая</i> (эндометрий) гладкая, складки, однослойный цилиндрический эпителий, строма с железами; <i>мышечная</i> (миометрия) из пучков гладких мышц, сосудов, <i>серозная</i> (периметрий) - соединительная ткань, мезотелий.
21. Что такое включение, их строение и назначение в клетке.	<b>ОПК-9.1</b> <b>ОПК-9.2</b>	Необязательные компоненты клетки, появляются и исчезают в зависимости от характера обмена веществ в клетке. Вид зёрен, глыбок, капель, вакуолей, гранул. Трофические, пигментные, секреты, экскреты.
22. Результат второй фазы гастрюляции		На третьей неделе эмбриогенеза путем иммиграции и частичной инвагинации. Зародыш трехслойный, организованный, образуется гензеновский узелок, мезодерма, зародышевая мезенхима в пространстве по краниокаудальной оси (билатеральная симметрия).
23. Переходный эпителий, его строение и расположение в организме человека.		Мочевыводящие пути. Образован базальным, промежуточным и поверхностным слоями. Базальный (камбиальный) - мелкие эпителиоциты. Полигональные эпителиоциты в промежуточном слое, а крупные — 2-3-ядерные эпителиоциты — в поверхностном слое.
24. Железы, классификация желез по характеру секрета.		Секрет слизистый - железа слизистая, секрет белковый (серозный) - железа серозная, секрет слизистый плюс белковый - смешанная; сальный секрет - сальная.
25. Клетки хрящевой ткани.		Хондрогенные клетки, хондробласты – молодые клетки, располагаются в глубоком слое надхрящницы; хондроциты – основные клетки, располагаются в межклеточном веществе поодиночке или группами в

		лакунах, называются изогенными.
26. Гистология языка.		Поперечно-полосатая мышца из мышечных волокон, разделенных соединительной тканью. Покрыта слизистой оболочкой. Вентральная поверхность гладкая, прикреплена к мышцам. Дорсальная поверхность неровная с сосочками.
27. Гистологическое строение склеры глаза.		Наружный слой — плотная капсула с кровеносными сосудами. Второй слой — склеральная ткань — коллаген (белок) и фиброциты (клетки соединительной ткани). Третий (внутренний) слой — бурая пластинка.
28. Эмбриональные источники развития оболочек сердца.		Закладка в начале 3-й недели развития на 17-е сутки из двух зачатков: мезенхимы и миоэпикардиальных пластинок висцерального листка спланхнотома в краниальном конце эмбриона.
29. Строение дентина.		Основное вещество из кристаллов гидроксилапатита. Коллагеновые волокна в околопульпарной области горизонтальные, в плащевом дентине вертикальные. Дентинные трубочки - заполнены жидкостью (зубным ликвором).
30. Назовите гисто-логические особенности слизистой оболочки желудка.		Поверхность покрыта гелем из гликопротеинов. Рельеф - складки, поля, ямки. Однослойный цилиндрический эпителий, слизистые железы и железы, вырабатывающие пищеварительные ферменты и соляную кислоту.
31. Гистологическое строение эндокрин-ной части поджелудочной железы.		Группы эпителиальных клеток (островки Лангерганса), отделены от экзокринной части тонкими соединительнотканными прослойками. Состоят из $\alpha$ -клеток, выделяющих глюкагон, и $\beta$ -клеток, выделяющих инсулин. Они влияют на обмен углеводов.
32. Строение аэроге-матического барьера легких.		Слой сурфактанта, цитоплазматические пластинчатые части респираторных эпителиоцитов, общая с эндотелиоцитами базальная мембрана, аблюминальная и люминальная поверхности эндотелиоцитов гемакапилляра, стенка эритроцита.
33. Перечислите клеточный состав эпидермиса и дермы.		Эпидермис — кератиноциты (эпителиоциты), клетки Лангерганса, меланоциты, клетки Меркеля,

		лимфоциты. Дерма – фибробласты, фиброциты, гистиоциты, тучные, блуждающие клетки и особые пигментные клетки – меланофаги.
34. Гистологическое строение собирательной трубочки.		Широкий просвет, стенка образована высокими кубическими клетками. Есть светлые (главные) с гладкой поверхностью и одной-двумя ресничками. Среди них одиночные вставочные (тёмные) клетки.
35. Назовите общие свойства для всех видов мышечной ткани.		Сократимость и возбудимость. К данной группе тканей относятся гладкая, поперечнополосатая скелетная и поперечнополосатая сердечная мышечные ткани. Клетки мышечной ткани имеют хорошо развитый цитоскелет, содержат много митохондрий.
36. Особенности строения и функции нейронов.		Тело и отростки двух типов. В теле ядро и органоиды. Дендриты нервные импульсы передают к телу нейрона, сильно ветвятся, их несколько. Аксон импульсы передает от тела.
37. Гистология среднего мозга.		Крыша (четверохолмие) – передние (верхние) и задние (нижние) бугорки. Покрышка - 30 пар переключающих ядер. Черная субстанция - тела дофаминовых нейронов, содержащие меланин. Ножки мозга.
38. Строение сальной железы		12-18 секреторных долек, из крупных клеток со светлой «пенистой» цитоплазмой, заполненной жиром, и мелкими пикнотическими ядрами. По периферии долек слой кубических базофильных клеток, производящих секрет.
39. Место нахождения и функции клеток Лейдига.		В яичке близко от семенных канальцев, встречаются небольшими группами. Синтез и секреция андрогенов (тестостерон), женские половые гормоны (эстрогены и прогестины).
40. Стадии овариального цикла		Включает последовательность изменений в яичнике, непрерывно повторяется, включает две фазы: фолликулярную и лютеиновую (желтого тела), естественной границей между которыми служит

		овуляция (14-й день).
41. Выбор вида гистологической техники для решения различных задач.	<b>ОПК-9.1</b> <b>ОПК-9.2</b>	Саннные, ротационные, вибрационные <i>микротомы</i> (парафиновые срезы), <i>криоста-ты</i> (замораживание), <i>устройства для окрашивания</i> срезов, <i>каверслипперы</i> (для автоматического заключения микроскопических препаратов в смолистую гистологическую среду).
42. Лизосомы, строение и предназначение в клетке.		Клеточная органелла с мембраной, в полости кислая среда и растворимые гидролитические ферменты. Переваривание захваченных клеткой при эндоцитозе веществ, аутофагия, автолиз, растворение внешних структур.
43. Кроссинговер. Его биологическое значение.		Кроссинговер — это перекрёст хромосом, происходит в профазе I мейоза. Биологическое значение — в увеличении комбинативной изменчивости, которая даёт материал для естественного отбора.
44. Строение и функции клеток Сертоли		Расположены в извитых канальцах яичек. Разновидность интерстициальных клеток, имеются многочисленные пальцевидные вырост-ты сперматогенного эпителия. Трофическая, опорная, защитная, барьерная, гормональная, секреторная.
45. Особенности строения пигментной ткани.		Преобладают клетки отростчатой формы, в цитоплазме пигментные включения (меланин). Локализация в соединительной и эпителиальной тканях. Образование не из мезенхимальных клеток, а из нейробластов нервных гребешков.
46. Гистология крипты, ее клеточный состав.		Каемчатые энтероциты, бокаловидные клетки, эндокринные клетки, клетки Панета, малодифференцированные клетки.
47. Значение, развитие и строение желточного мешка		Зародышевый орган, на 15-16 день. Вырост кишки, внутри которого находится запас желтка, используемый эмбрионом. Участвует в кроветворении, образовании первичных половых клеток, функции питания.
48. Развитие костнойткани.		Из остеогенной мезенхимы, достаточная оксигенация ткани, вблизи кровеносных сосудов. Остеогистогенез эмбриональный - 2 способа (прямой, непрямой) и постэмбриональный при



		регенерации. Клетки – остеогенные, остеобласты, остеоциты, остеокласты.
49. Строение кардиомиоцитов.		Цилиндрическая форма, их длина – до 120 мкм, диаметр 15-20 мкм, вставочные диски, ядро, аппарат Гольджи, гранулярный эндоплазматический ретикулум, митохондрии, лизосомы, миофибриллы, специализированные органеллы (саркоплазматический ретикулум).
50. Гистология поперечного среза спинного мозга		Серое вещество в виде буквы Н, тела нейронов и их отростков, передние (вентральные), боковые (латеральные) рога. Белое вещество с пучками мякотных нервных волокон, астроциты, гемоклаляры.
51. Строение ресничного тела.		Из рыхлой соединительной ткани и гладких миоцитов. Эпителий - двуслойный. Внутренний слой эпителиальных клеток пигментированный, внешний — нет (выработка водянистой влаги и гиалуроновой кислоты).
52. Характеристика сосудов микроциркулярного русла.		Кровь по артериолам идет в толще тканей внутренних органов и кожи. Они ветвятся на капилляры, осуществляющие обмен газами. Далее кровь собирается в вены и течет дальше.
53. Гистологическое строение коркового вещества надпочечников.		Эпителиальные тяжи из корковых эндокриноцитов, ориентированны перпендикулярно к поверхности надпочечника. Промежутки между ними из РСТ, в которой кровеносные капилляры и нервные волокна. Клубочковая, пучковая и сетчатая зоны.
54. Строение цемента.		Из неорганических (65 %) и органических (23 %) компонентов. Неорганические - фосфат кальция и карбонат кальция, органические - коллаген, вода (12 %). 2 формы: первичный (бесклеточный) и вторичный (клеточный) цемент.
55. Характеристика печеночной балки		Неровные ряды печеночных клеток, собранные в цепочки, расходящиеся лучами от центральной вены к периферии, разделяясь синусоидами. Из 2 рядов гепатоцитов, между ними желчный капилляр.

56. Гистология почки		Снаружи капсула из ПВСТ и серозная оболочка. Внутри соединительнотканые прослойки. Кортикальное вещество проникает в мозговое в виде колонок Бертини, а мозговое в кортикальное – в виде мозговых лучей Феррейна.
57. Гистология желчного пузыря		Внутренняя слизистая оболочка - из складок, похожих на ворсинки. Средняя мышечная оболочка - гладкие мышцы сгруппированы в пучки. Наружная адвентициальная оболочка - из толстого слоя соединительной ткани.
58. Характеристика желез пищевода		Кардиальные - в собственной пластинке слизистой оболочки, простые разветвлённые трубчатые, концевые отделы из однорядного кубического эпителия. Собственные - в подслизистой основе, альвеолярно-трубчатые, выводные протоки из цилиндрического эпителия.
59. Гистологическое строение простаты.		Паренхима из многочисленных слизистых желёз, выводные протоки которых открываются в мочеиспускательный канал. Железы располагаются вокруг мочеиспускательного канала тремя группами: центральная, периферическая и промежуточная.
60. Гистологическое строение стенки маточной трубы.		Слизистая оболочка из многочисленных ветвящихся складок, вдающихся в полость органа. Мышечная оболочка из двух плохо различимых слоёв висцеральных гладких мышц. Серозная оболочка снаружи.
61. Особенности приготовления гистологических препаратов.	<b>ОПК-9.1</b> <b>ОПК-9.2</b>	<b>Основные этапы:</b> взятие и фиксация материала, уплотнение материала, приготовление срезов, окрашивание срезов, заключение срезов в прозрачную среду.
62. Значение, развитие и строение амниона		Амнион — эктодермальный мешок, заключающий зародыш, заполнен амниотической жидкостью. Есть кровеносные сосуды и сократительные волокна. Защита зародыша от механических повреждений и высыхания.
63. Конъюгация. Ее биологический смысл.		Половой процесс одноклеточных животных, при котором они обмениваются своим наследственным материалом. В результате обновляется

		наследственный материал и может возникать изменчивость, то есть появляются новые признаки.
64. Особенности процесса оплодотворения.		Происходит в ампулярной части маточной трубы и состоит из 3-х фаз: сближение и дистантное взаимодействие гамет, контактное взаимодействие гамет и пенетрация.
65. Значение, развитие и строение алантоиса.		Внезародышевый орган, на 16-17 сутки, вырост энтодермы задней кишки зародыша. Дыхание зародыша. У млекопитающих невелик и участвует в образовании плаценты, формируя часть пупочного канатика.
66. Клеточный состав собственно соединительной ткани.		Клетки фибробластического дифферона, гистиоциты, тучные клетки, плазмоциты, лейкоциты, липоциты, адвентициальные клетки, перициты, меланоциты.
67. Особенности строения слизистой ткани.		Клетки - фибробласты, миофибробласты, гладкие мышечные клетки. Синтезируют виментин, десмин, актин, миозин, коллаген IV типа, ламинин, гепаринсульфат. Между клетками гиалуроновая кислота
68. Особенности строения волокнистого хряща.		Многочисленные пучки плотно упакованных белых коллагеновых волокон, погруженных в матрикс. Он обладает большей прочностью, чем гиалиновый хрящ, но меньшей, гибкостью. Хондроциты и фибробласты.
69. Опишите строение ретикулофиброзной костной ткани.		Грубоволокнистая костная ткань. Osteoциты и межклеточное вещество, в котором пучки коллагеновых минерализованных волокон расположены хаотично. Osteoциты находятся в костных полостях (лакунах), отростчатой формы.
70. Гистологическое строение радужки глаза		В радужке различают 5 слоев: передний эпителий, покрывающий переднюю поверхность радужки, наружный пограничный (бессосудистый) слой, сосудистый слой, внутренний пограничный слой и пигментный эпителий.
71. Гистология мозжечка.		В коре 3 слоя: наружный – молекулярный (2 вида нейронов), средний – ганглионарный (нейроны расположены строго в один ряд) и внутренний – зернистый (зерновидные нейроны,

		звёздчатые нейроны и веретеновидные горизонтальные клетки.).
72. Гистологическое строение стекловидного тела глаза.		Светопреломляющая среда глаза. Желеобразное прозрачное вещество, 99% вода, белок витреин, гиалуроновая кислота. Нервы и сосуды отсутствуют. Есть фибриллярные структуры, гиалоциты, макрофаги, лимфоциты.
73. Строение фолликул щитовидной железы.		Полость округлой (овальной) формы, стенки из двух типов клеток: 1) фолликулярные эндокриноциты, тироциты, вырабатывающие трийодтиронин и тетраiodтиронин 2) парафолликулярные эндокриноциты (С-клетки), вырабатывающие гормон кальцитонин.
74. Гистологическое строение капсулы надпочечников.		Капсула соединительнотканная. От неё отходят тонкие прослойки вглубь железы. В капсуле и прослойках находятся кровеносные сосуды. Под капсулой две части: корковое и мозговое вещество.
75. Строение пульпы.		Из РСТ, кровеносные сосуды и нервные волокна. Большое количество студенистого основного вещества. Волокна колагеновые и ретикулярные, эластических волокон в пульпе не выявлены.
76. Клеточный состав дольки печени.		Долька из гепатоцитов, расположенных тяжами из двух рядов – печеночными балками (печеночными трабекулами). Балки расходятся радиально от центральной вены. Клетки Купфера, эндотелиальные и печеночные звездчатые клетки.
77. Строение ногтя.		Ногтевая пластина, матрикс ногтя, ногтевое ложе, окружающие его складки. Основа ногтевой пластинки — кератин. Между его слоями тонкие прослойки жира и воды.
78. Гистология нефрона		В нефроне выделяют следующие части: капсулу, проксимальный извитой и прямой канальцы, тонкий каналец, дистальный прямой и извитой канальцы.
79. Гистология мужского яичка.		В каждой дольке 1-4 извитых семенных канальца. На верхушках долек они продолжают в короткие прямые канальцы, которые

		переходят в сеть семенника, а из сети образуется система семявыносящих протоков.
80. Гистология влагалища.		Слизистая (эпителий многослойный плоский частично ороговевающий), собственная пластинка (сосочки, эластические волокна, лимфоциты). Мышечная (продольные пучки гладких миоцитов). Адвентициальная РВСТ.

**Критерии оценивания практических задач**

Форма проведения текущего контроля	Критерии оценивания
Решения практической задачи	«5» (отлично) – выставляется за полное, безошибочное выполнение задания
	«4» (хорошо) – в целом задание выполнено, имеются отдельные неточности или недостаточно полные ответы, не содержащие ошибок.
	«3» (удовлетворительно) – допущены отдельные ошибки при выполнении задания.
	«2» (неудовлетворительно) – отсутствуют ответы на большинство вопросов задачи, задание не выполнено или выполнено не верно.

**АННОТАЦИЯ РАБОЧЕЙ ПРОГРАММЫ ДИСЦИПЛИНЫ**  
**«ГИСТОЛОГИЯ, ЭМБРИОЛОГИЯ, ЦИТОЛОГИЯ – ГИСТОЛОГИЯ ПОЛОСТИ РТА»**  
**Специальность 31.05.03 Стоматология(уровень специалитета)**

**Цель дисциплины:** формирование у студентов знаний микроскопической функциональной морфологии и развития клеточных, тканевых и органных систем человека, в том числе органов полости рта, обеспечивающих базис для изучения клинических дисциплин и способствующих формированию врачебного мышления.

**Задачами дисциплины являются:**

- изучение общих и специфических структурно-функциональных свойств клеток всех тканей организма и закономерностей их эмбрионального и постэмбрионального развития;
- изучение гисто-функциональных характеристик основных систем организма, в том числе органов ротовой полости, закономерностей их эмбрионального развития, а также функциональных, возрастных и защитно-приспособительных изменений органов и их структурных элементов;
- изучение основной гистологической международной латинской терминологии;
- сформировать у студентов умение микроскопирования гистологических препаратов с использованием светового микроскопа;
- сформировать у студентов умение идентифицировать органы, их ткани, клетки и неклеточные структуры, в том числе челюстно-лицевой области на микроскопическом уровне;
- сформировать у студентов умение определять лейкоцитарную формулу;
- сформировать у студентов представление о методах анализа результатов клинических лабораторных исследований, их интерпретации и постановки предварительного диагноза;
- сформировать у студентов навыки самостоятельной аналитической, научно-исследовательской работы;
- сформировать у студентов представление об условиях хранения химических реактивов и лекарственных средств;
- сформировать у студентов навыки общения и взаимодействия с обществом, коллективом, семьей, партнерами, пациентами и их родственниками.

Целью воспитательной работы является полноценное развитие личности будущего специалиста в области медицины и фармации при активном участии самих обучающихся, создание благоприятных условий для самоопределения и социализации обучающихся на основе социо-культурных и духовно-нравственных ценностей народов России, формирование у студентов социально-личностных качеств: гражданственности, целеустремленности, организованности, трудолюбия, коммуникабельности.

**1. Содержание дисциплины:**

Раздел 1. Введение. Предмет гистологии, цитологии, эмбриологии

Раздел 2. Цитология

Раздел 3. Эмбриология

Раздел 4. Учение о тканях

Раздел 5. Органы чувств

Раздел 6 Сердечно-сосудистая система

Раздел 7. Органы иммунной защиты

Раздел 8. Эндокринная система

Раздел 9 Пищеварительная система

Раздел 10 Дыхательная система

Раздел 11 Кожа и ее производные

Раздел 12 Выделительная система

Раздел 13 Половая система

**2. Общая трудоемкость 5 ЗЕ (180 часов).**

**3. Результаты освоения дисциплины:**

В результате изучения дисциплины обучающийся должен:

**знать:** основные закономерности развития и жизнедеятельности организма на основе структурной организации клеток, тканей и органов; гисто-функциональные особенности тканевых

элементов, в том числе челюстно-лицевой области; анатомо-физиологических, возрастных, половых и индивидуальных особенностей строения и развития организма человека;

**уметь:** пользоваться методами микроскопирования; проводить анализ гистофизиологического состояния различных клеточных, тканевых и органных структур человека; описывать гистологические (в частности, зубы, органы полости рта) и основные эмбриологические препараты, а также электронограммы клеток и неклеточных структур; использовать знания об особенностях строения и развития органов челюстно-лицевой области при изучении профильных стоматологических дисциплин;

**владеть:** медико-функциональным понятийным аппаратом; медицинским инструментарием.

#### **4. Перечень компетенций, вклад в формирование которых осуществляет дисциплина**

**ОПК-9.** Способен оценивать морфофункциональные, физиологические состояния и патологические процессы в организме человека для решения профессиональных задач

**ОПК-9.1.** Оценивает основные морфофункциональные данные, физиологические состояния и патологические процессы в организме человека

**ОПК-9.2.** Использует данные физикального обследования при оценке изменений в организме человека для решения профессиональных задач

**Форма контроля:**

экзамен во II семестре.