



Пятигорский медико-фармацевтический институт –  
филиал федерального государственного бюджетного  
образовательного учреждения высшего образования  
«Волгоградский государственный медицинский университет»  
Министерства здравоохранения  
Российской Федерации

**ПЯТИГОРСКИЙ МЕДИКО-ФАРМАЦЕВТИЧЕСКИЙ ИНСТИТУТ –**  
филиал федерального государственного бюджетного образовательного учреждения  
высшего образования  
**«ВОЛГОГРАДСКИЙ ГОСУДАРСТВЕННЫЙ  
МЕДИЦИНСКИЙ УНИВЕРСИТЕТ»**  
Министерства здравоохранения Российской Федерации

**УТВЕРЖДАЮ**

Заместитель директора института  
по учебно-воспитательной работе  
\_\_\_\_\_ И.П. Кодониди

«31» августа 2023 г.

**ФОНД ОЦЕНОЧНЫХ СРЕДСТВ  
ДЛЯ ПРОВЕДЕНИЯ ТЕКУЩЕГО КОНТРОЛЯ УСПЕВАЕМОСТИ И  
ПРОМЕЖУТОЧНОЙ АТТЕСТАЦИИ ОБУЧАЮЩИХСЯ  
ПО ДИСЦИПЛИНЕ МОРФОЛОГИЯ: АНАТОМИЯ ЧЕЛОВЕКА, ГИСТОЛОГИЯ,  
ЦИТОЛОГИЯ**

Образовательная программа: специалитет по специальности 30.05.01

«Медицинская биохимия»

направленность (профиль) *врач-биохимик*

Кафедра: морфологии

Курс – 1,2

Семестр – 1,2,3,4

Форма обучения – очная

Лекции – 92 часа

Практические занятия – 266 часов

Самостоятельная работа – 178,7 часов

Промежуточная аттестация: *экзамен* – 4 семестр

Трудоемкость дисциплины: 16 ЗЕ (576 часов), из них 370,3 часов контактной работы обучающегося с преподавателем

**Год набора: 2023**

**Год реализации: 2023-2024 уч.год**

Пятигорск, 2023



**Пятигорский медико-фармацевтический институт –  
филиал федерального государственного бюджетного  
образовательного учреждения высшего образования  
«Волгоградский государственный медицинский университет»  
Министерства здравоохранения  
Российской Федерации**

**РАЗРАБОТЧИКИ:**

Доцент кафедры морфология к.б.н Фогель А.В.;

Доцент кафедры морфология, к.б.н. Лега С.Н.

**РЕЦЕНЗЕНТ:**

Заведующий кафедрой терапевтических дисциплин, д.м.н.  
Агапитов Л.И

**1. ПАСПОРТ ФОНДА ОЦЕНОЧНЫХ СРЕДСТВ**

**Перечень формируемых компетенций по соответствующей дисциплине (модулю) или практике**

№ п/п	Код и наименование компетенции	Индикатор достижения компетенции	Планируемые результаты освоения образовательной программы
1.	ОПК-2. Способен выявлять и оценивать морфофункциональные, физиологические состояния и патологические процессы в организме человека, моделировать патологические состояния in vivo и in vitro при проведении биомедицинских исследований	ОПК-2.1.1.	Знать строение и закономерности функционирования органов и систем организма человека в норме и при патологии;
		ОПК-2.1.2.	Знать методы исследования строения и функционирования органов и систем человека в норме и при патологии;
		ОПК-2.1.3.	Знать морфофункциональные показатели организма здорового человека и их изменения при развитии различных заболеваниях;
		ОПК-2.2.1.	Уметь выявлять структурные и функциональные изменения органов и систем органов человека при физиологическом состоянии и при патологических процессах; проводить диагностику заболеваний; умеет интерпретировать результаты исследования.
		ОПК-2.3.1.	Владеть методами оценки морфофункционального состояния человека в норме и при патологии.

**2. ОЦЕНОЧНЫЕ СРЕДСТВА ДЛЯ ПРОВЕДЕНИЯ АТТЕСТАЦИИ ПОДИСЦИПЛИНЕ**

**Примерный перечень оценочных средств (выборочно)**

1. Коллоквиум, контрольная работа



Пятигорский медико-фармацевтический институт –  
филиал федерального государственного бюджетного  
образовательного учреждения высшего образования  
«Волгоградский государственный медицинский университет»  
Министерства здравоохранения  
Российской Федерации

2. Ситуационная задача
3. Сообщение, доклад, аналитический обзор
4. Собеседование
5. Тест

**3. ОЦЕНОЧНЫЕ СРЕДСТВА ДЛЯ ПРОВЕДЕНИЯ ТЕКУЩЕЙ АТТЕСТАЦИИ  
ПО ДИСЦИПЛИНЕ**

Текущая аттестация включает следующие типовые задания: вопросы для устного опроса, написание реферата, тестирование, решение ситуационных задач, оценка освоения практических навыков (умений), собеседование по контрольным вопросам, подготовка доклада.

**Проверяемый индикатор достижения компетенции:** ОПК-2.1.1, ОПК-2.1.2, ОПК-2.1.3, ОПК-2.2.1, ОПК-2.3.1.

1. К плоскости, разделяющей орган на верхнюю и нижнюю части, относится
  - 1) горизонтальная
  - 2) сагиттальная
  - 3) фронтальная
  - 4) срединная
  - 5) вертикальная
2. К плоскости, которая делит тело на переднюю и заднюю части, относится
  - 1) сагиттальная
  - 2) фронтальная
  - 3) вертикальная
  - 4) горизонтальная
  - 5) поперечная
3. К трубчатым костям относятся
  - 1) плечевая кость
  - 2) бедренная кость
  - 3) тазовая кость
  - 4) лопатка
  - 5) кости запястья
4. Губчатыми костями являются
  - 1) кости основания черепа
  - 2) кости крыши черепа
  - 3) грудина
  - 4) ребра
  - 5) кости предплечья
5. К смешанным костям относятся
  - 1) позвонки
  - 2) сесамовидные кости
  - 3) кости предплюсны
  - 4) кости основания черепа
  - 5) тазовая кость
6. К истинным позвонкам относятся
  - 1) шейные позвонки
  - 2) грудные позвонки
  - 3) поясничные позвонки
  - 4) крестец



Пятигорский медико-фармацевтический институт –  
филиал федерального государственного бюджетного  
образовательного учреждения высшего образования  
«Волгоградский государственный медицинский университет»  
Министерства здравоохранения  
Российской Федерации

- 5) копчик
7. Анатомическими образованиями, характерными для поясничных позвонков, являются
- 1) массивное тело
  - 2) отверстие в поперечных отростках
  - 3) сосцевидные отростки
  - 4) косое направление остистых отростков
  - 5) горизонтальное направление остистых отростков
8. Анатомическими структурами крестца являются
- 1) основание
  - 2) верхушка
  - 3) тело
  - 4) ушковидные суставные поверхности
  - 5) крестцовый канал
9. К ложным ребрам относятся
- 1) viii ребро
  - 2) ix ребро
  - 3) x ребро
  - 4) xi ребро
  - 5) xii ребро
10. Расположением подключичной борозды является
- 1) i ребро
  - 2) ii ребро
  - 3) iii ребро
  - 4) iv ребро
  - 5) v ребро
11. Анатомическими образованиями грудины являются
- 1) суставные отростки
  - 2) мечевидный отросток
  - 3) тело
  - 4) рукоятка
  - 5) яремная вырезка
12. В филогенетическом аспекте грудная клетка человека является
- 1) более широкой
  - 2) более плоской
  - 3) более выпуклой
  - 4) с наибольшим переднезадним размером
  - 5) с наименьшим переднезадним размером
13. К аномалиям развития тел позвонков относятся
- 1) брахиспондилия
  - 2) микроспондилия
  - 3) аксифоидия
  - 4) клиновидный позвонок
  - 5) конкресценция позвонков
14. К костям осевого скелета относятся
- 1) кости черепа
  - 2) кости нижних конечностей
  - 3) кости позвоночного столба



Пятигорский медико-фармацевтический институт –  
филиал федерального государственного бюджетного  
образовательного учреждения высшего образования  
«Волгоградский государственный медицинский университет»  
Министерства здравоохранения  
Российской Федерации

- 4) кости грудной клетки
- 5) кости поясов конечностей
15. Составными частями позвонков являются
  - 1) дуга
  - 2) ножки
  - 3) суставные отростки
  - 4) сосцевидный отросток
  - 5) суставные поверхности
16. Медиальную стенку глазницы образуют
  - 1) клиновидная кость
  - 2) решетчатая кость
  - 3) слезная кость
  - 4) верхняя челюсть
  - 5) скуловая кость
17. Ушковидную суставную поверхность имеют
  - 1) крестец
  - 2) седалищная кость
  - 3) лобковая кость
  - 4) подвздошная кость
  - 5) бедренная кость
18. На проксимальном конце бедренной кости имеются
  - 1) латеральный надмыщелок
  - 2) головка
  - 3) медиальный надмыщелок
  - 4) межмыщелковая ямка
  - 5) мыщелок
19. Лодыжки принадлежат следующим костям
  - 1) большеберцовая кость
  - 2) таранная кость
  - 3) малоберцовая кость
  - 4) пяточная кость
  - 5) кубовидная кость
20. Дистальный ряд предплюсны представлен
  - 1) медиальная клиновидная кость
  - 2) ладьевидная кость
  - 3) латеральная клиновидная кость
  - 4) кубовидная кость
  - 5) пяточная кость
21. Связки выполняют следующие функции
  - 1) буферную функцию
  - 2) укрепляют суставную капсулу
  - 3) ограничивают движения в суставах
  - 4) выполняют функцию активных тормозов
  - 5) повышает подвижность сустава
22. К двусосным суставам относятся
  - 1) лучезапястный сустав
  - 2) запястно-пястный сустав большого пальца кисти



Пятигорский медико-фармацевтический институт –  
филиал федерального государственного бюджетного  
образовательного учреждения высшего образования  
«Волгоградский государственный медицинский университет»  
Министерства здравоохранения  
Российской Федерации

- 3) грудино-ключичный сустав
- 4) акромиально-ключичный сустав
- 5) плечевой сустав
23. Сустав характеризуется следующими образованиями
  - 1) суставная полость
  - 2) связки
  - 3) суставный хрящ
  - 4) синовиальная жидкость
  - 5) синовиального влагалища
24. Височно-нижнечелюстной сустав относится
  - 1) к блоковидным
  - 2) к чашеобразным
  - 3) к эллипсоидным
  - 4) к плоским
  - 5) к шаровидным
25. Стопу в голеностопном суставе разгибают
  - 1) передняя большеберцовая мышца
  - 2) трехглавая мышца голени
  - 3) подколенная мышца
  - 4) задняя большеберцовая мышца
  - 5) подошвенная мышца
26. Границами бедренного треугольника являются
  - 1) паховая связка
  - 2) портняжная мышца
  - 3) гребенчатая мышца
  - 4) длинная приводящая мышца
  - 5) тело бедренной кости
27. Мышечная лакуна расположена
  - 1) большое седалищное отверстие
  - 2) малое седалищное отверстие
  - 3) позади паховой связки
  - 4) медиальнее подвздошно-гребенчатой дуги
  - 5) латеральнее подвздошно-гребенчатой дуги
28. Через большое седалищное отверстие проходит
  - 1) подвздошно-поясничная мышца
  - 2) внутренняя запирающая мышца
  - 3) наружная запирающая мышца
  - 4) грушевидная мышца
  - 5) большая приводящая мышца
29. Стенки бедренного канала образуют
  - 1) паховая связка
  - 2) поперечная фасция
  - 3) бедренная вена
  - 4) глубокая пластинка широкой фасции
  - 5) тело бедренной кости
30. Стенки приводящего канала образуют
  - 1) большая приводящая мышца



Пятигорский медико-фармацевтический институт –  
филиал федерального государственного бюджетного  
образовательного учреждения высшего образования  
«Волгоградский государственный медицинский университет»  
Министерства здравоохранения  
Российской Федерации

- 2) медиальная широкая мышца
- 3) фиброзная пластика
- 4) длинная приводящая мышца
- 5) подколенная мышца
31. Анатомическими структурами, образующими стенки преддверия рта, являются
  - 1) Зубы
  - 2) Мягкое небо
  - 3) Щеки
  - 4) Диафрагма полости рта
32. Местом, где открывается проток околоушной слюнной железы, является
  - 5) Подъязычный сосочек
  - 6) Слизистая оболочка вдоль подъязычной складки
  - 7) Мягкое небо
  - 8) Преддверие рта
  - 9) Твердое небо
33. Место перехода глотки в пищевод у взрослого человека является
  - 1) Vi-й шейный позвонок
  - 2) Vii-й шейный позвонок
  - 3) V-й шейный позвонок
  - 4) Iv-й шейный позвонок
  - 5) I-й грудной позвонок
34. Органами, располагающимися спереди пищевода, являются
  - 1) Аорта
  - 2) Трахея
  - 3) Перикард
  - 4) Тимус
  - 5) Левый бронх
35. Место входа в желудок является
  - 1) Уровень vii-го грудного позвонка
  - 2) Уровень ix-го грудного позвонка
  - 3) Уровень xi-го грудного позвонка
  - 4) Уровень i-го поясничного позвонка
  - 5) Уровень ii-го поясничного позвонка
36. Органами, располагающимися позади тела желудка, являются
  - 1) Поперечная ободочная кишка
  - 2) Левая почка
  - 3) Поджелудочная железа
  - 4) Левый надпочечник
  - 5) Мочеточник
37. У новорожденного основными формами желудка являются
  - 1) Форма чулка
  - 2) Форма рога
  - 3) Форма крючка
  - 4) Форма цилиндра
  - 5) Форма реторты
38. К брыжеечным частям тонкой кишки относятся
  - 1) Восходящая часть двенадцатиперстной кишки



Пятигорский медико-фармацевтический институт –  
филиал федерального государственного бюджетного  
образовательного учреждения высшего образования  
«Волгоградский государственный медицинский университет»  
Министерства здравоохранения  
Российской Федерации

- 2) Подвздошная кишка
- 3) Тошая кишка
- 4) Нисходящая часть двенадцатиперстной кишки
- 5) Горизонтальная часть двенадцатиперстной кишки
39. Характерными структурами поперечной ободочной кишки являются
  - 1) Лимфоидные бляшки
  - 2) Мышечные ленты
  - 3) Гаустры
  - 4) Сальниковые отростки
  - 5) Пальцевидные ворсинки
40. Поверхностями поджелудочной железы являются
  - 1) Передняя поверхность
  - 2) Задняя поверхность
  - 3) Нижняя поверхность
  - 4) Верхняя поверхность
  - 5) Латеральная поверхность
41. Протоками, образующими общий желчный проток, являются
  - 1) Пузырный проток
  - 2) Правый печеночный проток
  - 3) Левый печеночный проток
  - 4) Общий печеночный проток
  - 5) Добавочный панкреатический проток
42. Анатомическими образованиями, входящими в ворота печени, являются
  - 1) Собственная печеночная артерия
  - 2) Воротная вена
  - 3) Общая печеночная артерия
  - 4) Пупочная вена
  - 5) Верхняя брыжеечная артерия
43. На большом сосочке двенадцатиперстной кишки открывается
  - 1) Проток поджелудочной кишки
  - 2) Добавочный проток поджелудочной железы
  - 3) Общий желчный проток
  - 4) Общий печеночный проток
  - 5) Пузырный проток
44. Связками, участвующими в образовании малого сальника, являются
  - 1) Печеночно-почечная связка
  - 2) Печеночно-желудочная связка
  - 3) Желудочно-ободочная связка
  - 4) Печеночно-двенадцатиперстная связка
  - 5) Круглая связка печени
45. К органам, занимающим интраперитонеальное положение, относятся
  - 1) Аппендикс
  - 2) Слепая кишка
  - 3) Селезенка
  - 4) Сигмовидная ободочная кишка
  - 5) Желудок
46. Частями желудка являются





Пятигорский медико-фармацевтический институт –  
филиал федерального государственного бюджетного  
образовательного учреждения высшего образования  
«Волгоградский государственный медицинский университет»  
Министерства здравоохранения  
Российской Федерации

- 1) Тело
- 2) Кардиальная часть
- 3) Дно
- 4) Привратниковая часть
- 5) Верхушка
47. Анатомическими образованиями, сообщающимися с нижним носовым ходом, являются
  - 1) Средние ячейки решетчатой кости
  - 2) Носослезный канал
  - 3) Верхнечелюстная пазуха
  - 4) Задние ячейки решетчатой кости
  - 5) Клиновидная пазуха
48. Анатомическими образованиями, расположенными позади гортани, являются
  - 1) Подподъязычные мышцы
  - 2) Грудной лимфатический проток
  - 3) Глотка
  - 4) Предпозвоночная фасция
  - 5) Щитовидная железа
49. К парным хрящам гортани относятся
  - 1) Черпаловидный хрящ
  - 2) Перстневидный хрящ
  - 3) Клиновидный хрящ
  - 4) Рожковидный хрящ
  - 5) Надгортанник
50. Анатомическими образованиями, входящими в ворота легкого, являются
  - 1) Легочная артерия
  - 2) Легочная вена
  - 3) Главный бронх
  - 4) Лимфатические сосуды
  - 5) Сегментарный бронх
51. У сердца выделяют следующие поверхности
  - 1) Диафрагмальная
  - 2) Средостенная
  - 3) Легочная
  - 4) Грудинно-реберная
  - 5) Позвоночная
52. Средняя масса сердца у мужчин равна
  - 1) 400 г
  - 2) 350 г
  - 3) 300 г
  - 4) 250 г
  - 5) 200 г
53. У правого предсердия имеются следующие отверстия
  - 1) Отверстие легочного ствола
  - 2) Отверстие легочных вен
  - 3) Отверстие венечного синуса
  - 4) Отверстие полых вен



Пятигорский медико-фармацевтический институт –  
филиал федерального государственного бюджетного  
образовательного учреждения высшего образования  
«Волгоградский государственный медицинский университет»  
Министерства здравоохранения  
Российской Федерации

- 5) Отверстия передних вен сердца
54. К элементам проводящей системы сердца относятся
- 1) Ножки предсердно-желудочкового пучка
  - 2) Синусно-предсердный узел
  - 3) Предсердно-желудочковый узел
  - 4) Завиток сердца
  - 5) Волокна пуркинье
55. Наиболее крупными ветвями левой венечной артерии являются
- 1) Огибающая ветвь
  - 2) Передняя межжелудочковая ветвь
  - 3) Задняя межжелудочковая ветвь
  - 4) Задняя перегородочная ветвь
  - 5) Передняя перегородочная ветвь
56. Ветвями дуги аорты являются
- 1) Левая подключичная артерия
  - 2) Правая подключичная артерия
  - 3) Левая общая сонная артерия
  - 4) Плечеголовной ствол
  - 5) Правая общая сонная артерия
57. Передними ветвями наружной сонной артерии являются
- 1) Лицевая артерия
  - 2) Язычная артерия
  - 3) Верхнечелюстная артерия
  - 4) Верхняя щитовидная артерия
  - 5) Поверхностная височная артерия
58. Конечными ветвями наружной сонной артерии являются
- 1) Поверхностная височная артерия
  - 2) Верхнечелюстная артерия
  - 3) Надглазничная артерия
  - 4) Подглазничная артерия
  - 5) Скулоглазничная артерия
59. Ветвями верхнечелюстной артерии в ее крыловидном отделе являются
- 1) Жевательная артерия
  - 2) Медиальные крыловидные ветви
  - 3) Глубокая височная артерия
  - 4) Щечная артерия
  - 5) Латеральные крыловидные ветви
60. Верхние альвеолярные артерии отходят от следующих сосудов
- 1) Верхнечелюстная артерия
  - 2) Лицевая артерия
  - 3) Глазная артерия
  - 4) Лицевая артерия
  - 5) Подглазничная артерия
61. Частями внутренней сонной артерии являются
- 1) Мозговая часть
  - 2) Пещеристая часть
  - 3) Каменистая часть



Пятигорский медико-фармацевтический институт –  
филиал федерального государственного бюджетного  
образовательного учреждения высшего образования  
«Волгоградский государственный медицинский университет»  
Министерства здравоохранения  
Российской Федерации

- 4) Шейная часть
- 5) Глазничная часть
62. Передняя соединительная артерия соединяет следующие артерии
  - 1) Передняя и средняя мозговые артерии
  - 2) Средняя и задняя мозговые артерии
  - 3) Правая и левая внутренние сонные артерии
  - 4) Правая и левая средние мозговые артерии
  - 5) Правая и левая передние мозговые артерии
63. От подключичной артерии, до вхождения ее в межлестничный промежуток, отходят следующие артерии
  - 1) Поперечная артерия шеи
  - 2) Внутренняя грудная артерия
  - 3) Щито-шейный ствол
  - 4) Глубокая артерия шеи
  - 5) Позвоночная артерия
64. От подключичной артерии, после выхода ее из межлестничного промежутка, отходят следующие артерии
  - 1) Поперечная артерия шеи
  - 2) Реберно-шейный ствол
  - 3) Надключичная артерия
  - 4) Поверхностная шейная артерия
  - 5) Латеральная грудная артерия
65. Артериальный круг мозга образуют следующие артерии
  - 1) Передняя соединительная артерия
  - 2) Передние мозговые артерии
  - 3) Задние мозговые артерии
  - 4) Передние ворсинчатые артерии
  - 5) Задняя соединительная артерия
66. Ветвями подмышечной артерии на уровне грудного треугольника являются
  - 1) Подлопаточная артерия
  - 2) Грудо-акромиальная артерия
  - 3) Латеральная грудная артерия
  - 4) Верхняя грудная артерия
  - 5) Передняя артерия, огибающая плечевую кость
67. Ветвями глубокой артерии плеча являются
  - 1) Средняя коллатеральная артерия
  - 2) Дельтовидная ветвь
  - 3) Нижняя локтевая коллатеральная артерия
  - 4) Лучевая коллатеральная артерия
  - 5) Верхняя локтевая коллатеральная артерия
68. К центральным органам иммунной системы относятся
  - 1) Селезенка
  - 2) Тимус
  - 3) Лимфатические узлы
  - 4) Миндалины
  - 5) Красный костный мозг
69. Правильным вариантом скелетотопии селезенки является



Пятигорский медико-фармацевтический институт –  
филиал федерального государственного бюджетного  
образовательного учреждения высшего образования  
«Волгоградский государственный медицинский университет»  
Министерства здравоохранения  
Российской Федерации

- 1) Между  $u_{iii}$  и  $x$  ребрами
- 2) Между  $u_{ii}$  и  $ix$  ребрами
- 3) На уровне  $x_{ii}$  ребра
- 4) Между  $ix$  и  $x_i$  ребрами
- 5) На уровне  $x$  ребра
70. Лимфатическая система включает следующие анатомические образования
  - 1) Лимфоидные фолликулы
  - 2) Лимфатические капилляры
  - 3) Лимфатические сосуды
  - 4) Лимфатические стволы
  - 5) Лимфатические протоки
71. Местом впадения лимфатических протоков в кровеносное русло является
  - 1) Правое предсердие
  - 2) Венозный угол
  - 3) Наружная яремная вена
  - 4) Внутренняя яремная вена
  - 5) Подключичная вена
72. Анатомическими образованиями, которые выполняют барьерно-фильтрационную и одновременно иммунную функцию, являются
  - 1) Лимфатические сосуды
  - 2) Лимфатические коллекторы
  - 3) Лимфатические узлы
  - 4) Лимфоидные бляшки
  - 5) Солитарные лимфоидные узелки
73. Анатомическими образованиями, в которых нет лимфатических капилляров, являются
  - 1) Паренхима селезенки
  - 2) Плацента
  - 3) Фасции
  - 4) Печень
  - 5) Диафрагма
74. К висцеральным лимфатическим узлам относятся следующие узлы
  - 1) Нижние диафрагмальные лимфатические узлы
  - 2) Средостенные лимфатические узлы
  - 3) Окологрудные лимфатические узлы
  - 4) Бронхолегочные лимфатические узлы
  - 5) Брыжеечные лимфатические узлы
75. К париетальным лимфатическим узлам относятся следующие узлы
  - 1) Общие подвздошные лимфатические узлы
  - 2) Брыжеечные лимфатические узлы
  - 3) Верхние диафрагмальные лимфатические узлы
  - 4) Нижние надчревные лимфатические узлы
  - 5) Нижние диафрагмальные лимфатические узлы
76. К лимфатическим узлам, выносящие сосуды которых образуют подключичный ствол, относятся
  - 1) Подмышечные лимфатические узлы
  - 2) Внутренние яремные лимфатические узлы
  - 3) Передние средостенные лимфатические узлы



Пятигорский медико-фармацевтический институт –  
филиал федерального государственного бюджетного  
образовательного учреждения высшего образования  
«Волгоградский государственный медицинский университет»  
Министерства здравоохранения  
Российской Федерации

- 4) Задние средостенные лимфатические узлы  
5) Трахеобронхиальные лимфатические узлы  
77. К лимфатическим стволам, которые при слиянии образуют грудной лимфатический проток, относятся  
1) Правый яремный проток  
2) Левый яремный проток  
3) Правый поясничный лимфатический ствол  
4) Левый поясничный лимфатический ствол  
5) Правый подключичный ствол  
78. Местами возможного впадения грудного протока в вены являются  
1) Правый венозный угол  
2) Левый венозный угол  
3) Левая внутренняя яремная вена  
4) Правая подключичная вена  
5) Правая внутренняя яремная вена  
79. Топографией спинного мозга является  
1) C<sub>1</sub> - t<sub>12</sub>  
2) C<sub>1</sub> - I<sub>1</sub>  
3) C<sub>1</sub> - I<sub>2</sub>  
4) C<sub>1</sub> - I<sub>3</sub>  
5) C<sub>2</sub> - I<sub>2</sub>  
80. Сегментами спинного мозга являются  
1) 7 шейных  
2) 8 шейных  
3) 11 грудных  
4) 12 грудных  
5) 1 копчиковый  
81. Местом проведения спинномозговой пункции является  
1) На уровне t<sub>10</sub> - t<sub>11</sub>  
2) На уровне t<sub>11</sub> - t<sub>12</sub>  
3) На уровне t<sub>12</sub> - I<sub>1</sub>  
4) На уровне I<sub>2</sub> - I<sub>3</sub>  
5) На уровне I<sub>3</sub> - I<sub>4</sub>  
82. К путям, проходящим через боковые канатики спинного мозга, относятся  
1) Тонкий пучок  
2) Задний спинно-мозжечковый путь  
3) Передний спинно-мозжечковый путь  
4) Передний кортико-спинномозговой путь  
5) Латеральный кортико-спинномозговой путь  
83. Пути, проходящими через передний канатик спинного мозга, являются  
1) Передний кортико-спинномозговой путь  
2) Передний спинно-мозжечковый путь  
3) Покрышечно-спинномозговой путь  
4) Преддверно-спинномозговой путь  
5) Собственные пучки  
84. К анатомическим образованиям, входящим в состав продолговатого мозга, относятся  
1) Пирамиды



Пятигорский медико-фармацевтический институт –  
филиал федерального государственного бюджетного  
образовательного учреждения высшего образования  
«Волгоградский государственный медицинский университет»  
Министерства здравоохранения  
Российской Федерации

- 2) Оливы
- 3) Пограничная борозда
- 4) Передняя срединная щель
- 5) Задняя срединная щель
85. К черепным нервам, выходящим из вещества продолговатого мозга, относятся
  - 1) Отводящий нерв
  - 2) Промежуточный нерв
  - 3) Языкоглоточный нерв
  - 4) Блуждающий нерв
  - 5) Подъязычный нерв
86. Ядрами моста являются
  - 1) Верхние оливарные ядра
  - 2) Нижние оливарные ядра
  - 3) Нижнее слюноотделительное ядро
  - 4) Ядра моста
  - 5) Красное ядро
87. К ветвям, отходящим от нижнечелюстного нерва, относятся
  - 1) щечный нерв
  - 2) слезный нерв
  - 3) скуловой нерв
  - 4) нижний альвеолярный нерв
  - 5) подглазничный нерв
88. Отделами мозга, в которых располагается верхнее слюноотделительное ядро, являются
  - 1) Мост
  - 2) Промежуточный мозг
  - 3) Средний мозг
  - 4) Мозжечок
  - 5) Продолговатый мозг
89. Отделами мозга, в которых располагается нижнее слюноотделительное ядро, являются
  - 1) Продолговатый мозг
  - 2) Промежуточный мозг
  - 3) Средний мозг
  - 4) Мост
  - 5) Мозжечок
90. К нервам, ветви которых участвуют в образовании глоточного сплетения, относятся
  - 1) Глазодвигательный нерв
  - 2) Лицевой нерв
  - 3) Тройничный нерв
  - 4) Лицевой нерв
  - 5) Симпатический ствол
91. К нервным волокнам, входящим в состав спинномозговых нервов, относятся
  - 1) Парасимпатические
  - 2) Чувствительные
  - 3) Симпатические
  - 4) Двигательные
  - 5) Смешанные
92. Ветвями третьей пары шейных спинномозговых нервов являются



Пятигорский медико-фармацевтический институт –  
филиал федерального государственного бюджетного  
образовательного учреждения высшего образования  
«Волгоградский государственный медицинский университет»  
Министерства здравоохранения  
Российской Федерации

- 1) Передняя ветвь
  - 2) Задняя ветвь
  - 3) Менингеальная ветвь
  - 4) Серая соединительная ветвь
  - 5) Поперечный нерв шеи
93. К ветвям, участвующим в образовании глоточного сплетения, относятся
- 1) Блуждающий нерв
  - 2) Языкоглоточный нерв
  - 3) Тройничный нерв
  - 4) Добавочный нерв
  - 5) Симпатический ствол
94. Ветвями шейного сплетения являются
- 1) Малый затылочный нерв
  - 2) Большой ушной нерв
  - 3) Поперечный нерв шеи
  - 4) Длинный грудной нерв
  - 5) Диафрагмальный нерв
95. Определите органоид по описанию: мембранный, состоит из 5-10 плоских мешочков, расположенных стопочкой, имеет мелкие везикулы:
- 1) Митохондрия;
  - 2) Пероксисома;
  - 3) Аппарат Гольджи;
  - 4) Эндоплазматическая сеть.
96. Вид клеточного контакта, существующий между нервными клетками:
- 1) Адгезия;
  - 2) Нексус;
  - 3) Синапс;
  - 4) Десмосома.
97. Тип секреции без разрушения целостности железистых клеток:
- 1) Апокриновый;
  - 2) Голокриновый;
  - 3) Мерокриновый;
  - 4) Смешанный.
98. Органоид, окруженный двойной мембраной:
- 1) Митохондрия;
  - 2) Микротрубочка;
  - 3) Пероксисома;
  - 4) Аппарат Гольджи.
99. Эндоцитоз обозначает:
- 1) Поглощение клеткой частиц или капелек жидкости;
  - 2) Выбрасывание из клетки каких-то веществ;
  - 3) Процесс образования в клетке секретов;
  - 4) Процесс депонирования секрета.
100. Группа органоидов, относящаяся к общим органоидам клетки:
- 1) Нейрофибриллы, реснички, аппарат Гольджи;
  - 2) Митохондрии, лизосомы, эндоплазматический ретикулум;
  - 3) Рибосомы, пероксисомы, микротрубочки, миофибриллы;



Пятигорский медико-фармацевтический институт –  
филиал федерального государственного бюджетного  
образовательного учреждения высшего образования  
«Волгоградский государственный медицинский университет»  
Министерства здравоохранения  
Российской Федерации

- 4) Топофибриллы, реснички, микроворсинки.
101. Место синтеза рибосом в клетке:
- 1) Гладкая эндоплазматическая сеть;
  - 2) Центриоль;
  - 3) Ядро;
  - 4) Митохондрии.
102. Перечислите органоиды мембранного типа:
- 1) Эндоплазматическая сеть, митохондрии, аппарат Гольджи, лизосомы;
  - 2) Миофибриллы, микрофиламенты, рибосомы;
  - 3) Топофибриллы, нейрофибриллы, микротрубочки;
  - 4) Топофибриллы, нейрофибриллы.
103. Клетка, выполняющая сократительную функцию, имеет форму:
- 1) Круглую;
  - 2) Полигональную;
  - 3) Веретеновидную;
  - 4) Кубическую.
104. Определите органоиды по описанию: форма цилиндрическая, стенка состоит из белковых молекул (тубулин), расположены диффузно в цитоплазме:
- 1) Миофибриллы;
  - 2) Микрофиламенты;
  - 3) Микротрубочки;
  - 4) Микроворсинки.
105. Самый прочный вид клеточного контакта:
- 1) Нексус;
  - 2) Десмосома;
  - 3) Синапс;
  - 4) Адгезия.
106. Определите органоид по описанию: округлой формы, ограничен мембраной, внутри содержится матрикс, состоящий из гидролитических ферментов:
- 1) Митохондрия;
  - 2) Рибосома;
  - 3) Лизосома;
  - 4) Пероксисома.
107. В интерфазном ядре преобладает эухроматин, следовательно, функциональная активность клетки:
- 1) Находится на одной из стадий митоза;
  - 2) Происходит активный синтез вещества;
  - 3) Функционально слабо загружена;
  - 4) Апоптоз.
108. Сущность второй фазы гаструляции у птиц:
- 1) Образование мезодермы;
  - 2) Образование энтодермы;
  - 3) Образование эктодермы;
  - 4) Образование трех зародышевых листков.
109. Тип яйцеклетки у птиц:
- 1) Полилецитальная, резко телолецитальная;
  - 2) Полилецитальная, изолецитальная;





**Пятигорский медико-фармацевтический институт –  
филиал федерального государственного бюджетного  
образовательного учреждения высшего образования  
«Волгоградский государственный медицинский университет»  
Министерства здравоохранения  
Российской Федерации**

- 3) Полилецитальная, мезолецитальная;
- 4) Олиголецитальная, изолецитальная.
110. Перечислите периоды овогенеза:
  - 1) Размножение, рост, созревание, формирование;
  - 2) Размножение, рост, созревание;
  - 3) Размножение, рост, формирование;
  - 4) Рост, созревание, размножение.
111. Тип дробления у :
  - 1) Полное равномерное;
  - 2) Полное неравномерное;
  - 3) Неполное частичное;
  - 4) Неполное неравномерное.
112. Из клеточного материала первичной полоски формируется:
  - 1) Энтодерма и хорда;
  - 2) Нервная трубка и энтодерма;
  - 3) Мезодерма;
  - 4) Кишечная трубка.
113. Перечислите периоды сперматогенеза:
  - 1) Размножение, рост, созревание, формирование;
  - 2) Размножение, рост, созревание;
  - 3) Размножение, рост, формирование;
  - 4) Рост, созревание, размножение.
114. Функция амниотической оболочки:
  - 1) Защитная (от механических повреждений плода);
  - 2) Образование белков, углеводов;
  - 3) Трофическая, газообмен;
  - 4) Источник первичных половых клеток.
115. К производным миотома следует отнести:
  - 1) Миокард;
  - 2) Гладкомышечную ткань сосудистой стенки;
  - 3) Поперечно-полосатую скелетную мышечную ткань;
  - 4) Эпителий кишечной трубки.
116. Укажите производные энтодермы:
  - 1) Эмаль зуба, эпителий бронхов;
  - 2) Эпителий печени, эпителий тонкой кишки;
  - 3) Эпителий мочевого пузыря, эпителий тонкой кишки;
  - 4) Эпителий кожи, роговицы.
117. Внутренняя оболочка желточного мешка образована:
  - 1) Зародышевой энтодермой;
  - 2) Зародышевой эктодермой;
  - 3) Внезародышевой энтодермой;
  - 4) Внезародышевой мезодермой.
118. Эндокринные железистые клетки выделяют секрет:
  - 1) Ферменты;
  - 2) Гормоны;
  - 3) Слизь;
  - 4) Гистамин.



Пятигорский медико-фармацевтический институт –  
филиал федерального государственного бюджетного  
образовательного учреждения высшего образования  
«Волгоградский государственный медицинский университет»  
Министерства здравоохранения  
Российской Федерации

119. В эпителиальных тканях кейлоны вырабатывают клетки:
- 1) Камбиальные;
  - 2) Дифференцированные;
  - 3) Находящиеся в митозе;
  - 4) Никакие из перечисленных.
120. Однослойный призматический каемчатый эпителий выстилает полость:
- 1) Желудка;
  - 2) Кишечника;
  - 3) Пищевода;
  - 4) Мочевого пузыря.
121. Источник развития многослойных эпителиев:
- 1) Энтодерма;
  - 2) Эктодерма;
  - 3) Мезенхима;
  - 4) Мезодерма.
122. Апокриновую секрецию имеют клетки желез:
- 1) Сальных;
  - 2) Эндокринных;
  - 3) Молочных;
  - 4) Слюнных.
123. Мезотелий (однослойный плоский эпителий) выстилает:
- 1) Сосуды;
  - 2) Серозные оболочки брюшной и грудной полостей;
  - 3) Полость тонкой кишки;
  - 4) Мочевой пузырь.
124. Эндотелий (однослойный плоский эпителий) выстилает:
- 1) Серозные оболочки ;
  - 2) Внутреннюю оболочку сосудов;
  - 3) Полость пищевода;
  - 4) Полость желудка.
125. Гуморальный иммунитет обеспечивают клетки соединительной ткани:
- 1) Фибробласты;
  - 2) Липоциты;
  - 3) Макрофаги;
  - 4) Плазмоциты.
126. В основу классификации соединительных тканей положены признаки:
- 1) Соотношение клеток и межклеточного вещества;
  - 2) Соотношение аморфного(основного) вещества и волокон, а также степень упорядоченности расположения волокон;
  - 3) Форма клеток, степень упорядоченности расположения волокон;
  - 4) Количество клеток, аморфного вещества и волокон.
127. Клетки соединительной ткани, принимающие участие в трофике, энергообразовании, метаболизме воды:
- 1) Липоциты;
  - 2) Фибробласты;
  - 3) Тучные клетки;
  - 4) Фиброциты.



Пятигорский медико-фармацевтический институт –  
филиал федерального государственного бюджетного  
образовательного учреждения высшего образования  
«Волгоградский государственный медицинский университет»  
Министерства здравоохранения  
Российской Федерации

128. Клетки, располагающиеся между пучками 1-го порядка в сухожилии:
- 1) Миофибробласты;
  - 2) Макрофаги;
  - 3) Плазмоциты;
  - 4) Фиброциты.
129. Прочность соединительной ткани определяют волокна:
- 1) Коллагеновые;
  - 2) Эластические;
  - 3) Ретикулярные, эластические;
  - 4) Хондриновые.
130. В плотной соединительной ткани преобладают волокна:
- 1) Коллагеновые;
  - 2) Эластические;
  - 3) Ретикулярные;
  - 4) Хондриновые.
131. Функция хондробластов:
- 1) Резорбция хряща;
  - 2) Образование изогенных групп;
  - 3) Участие в аппозиционном росте хряща;
  - 4) Участие в интерстициальном росте хряща.
132. Для хондроцитов характерно:
- 1) Хорошо развита гранулярная эндоплазматическая сеть и участие в интерстициальном росте;
  - 2) Содержат гофрированную каемку и участие в аппозиционном росте;
  - 3) Образование хондробластов;
  - 4) Хорошо развит комплекс гольджи.
133. В волокнистом хряще:
- 1) Коллагеновые волокна расположены беспорядочно и между ними в виде островков хрящевые клетки;
  - 2) Надхрящницы нет, коллагеновые волокна расположены параллельно друг другу, а между ними цепочка хрящевого скелета;
  - 3) Коллагеновые и эластические волокна образуют пучки и между ними цепочки хондробластов;
  - 4) Имеются надхрящница, коллагеновые и ретикулярные волокна.
134. Перечислите гормоны, стимулирующие гистогенез хряща:
- 1) Тироксин, кортизол, гидрокортизон;
  - 2) Тестостерон, соматотропный, тироксин;
  - 3) Соматотропин и эстрадиол;
  - 4) Адренкортикотропный гормон.
135. Прочность хряща обуславливает:
- 1) Коллаген;
  - 2) Протеогликаны;
  - 3) Гликозаминогликаны;
  - 4) Гликопротеиды.
136. Упругость хряща определяет:
- 1) Коллаген;
  - 2) Протеогликаны;



Пятигорский медико-фармацевтический институт –  
филиал федерального государственного бюджетного  
образовательного учреждения высшего образования  
«Волгоградский государственный медицинский университет»  
Министерства здравоохранения  
Российской Федерации

- 3) Гликозаминогликаны;  
4) Эластин.
137. Дайте определение саркомеру в поперечно-полосатом мышечном волокне:  
1) Расстояние между двумя мезофрагмами;  
2) Участок миофибриллы, равный 64нм;  
3) Расстояние между двумя телофрагмами.
138. Укажите структуры, выполняющие камбиальную функцию в скелетной мышечной ткани:  
1) Миоциты;  
2) Эндометрий;  
3) Перимизий;  
4) Миосателлитоциты.
139. Назовите структурно-функциональную единицу гладкой мышечной ткани:  
1) Миосимпласт;  
2) Эндомизий;  
3) Миоцит;  
4) Синцитий.
140. Назовите микрофиламенты, из которых состоит а-диск в саркомере:  
1) Актиновые;  
2) Кератиновые;  
3) Миозиновые;  
4) Тубулиновые.
141. Регенерация сердечной мышечной ткани происходит за счет:  
1) Размножения и дифференцировки камбиальных клеток;  
2) Дефект замещается соединительной тканью;  
3) Митотического деления кардиомиоцитов;  
4) Дифференцировки кардиомиоцитов из миофибробластов.
142. Назовите сократительную структурно-функциональную единицу мышечного волокна:  
1) Миоцит;  
2) Нейрофибриллы;  
3) Миофибрилла;  
4) Миоэпителиоцит.
- Правильный ответ: 3
143. Формула саркомера:  
1)  $1/2и+1а+1/2и$ ;  
2)  $1/2а+1и +1/2а$ ;  
3)  $1а+1/2и+1а$ .
144. Основную часть остова серого вещества спинного мозга составляют клетки глии:  
1) Эпендимоциты;  
2) Олигодендроциты;  
3) Протоплазматические астроциты;  
4) Волокнистые астроциты.
145. Человек не видит в сумерках (“куриная слепота”), так как нарушена функция клеток:  
1) Палочек;  
2) Колбочек;



Пятигорский медико-фармацевтический институт –  
филиал федерального государственного бюджетного  
образовательного учреждения высшего образования  
«Волгоградский государственный медицинский университет»  
Министерства здравоохранения  
Российской Федерации

- 3) Палочек и колбочек;
- 4) Пигментного эпителия.
146. У больного поражены вкусовые луковицы на кончике языка. Восприятие каких ингредиентов пищи нарушится:
  1. Горьких;
  2. Кислых;
  3. Сладких;
  4. Горьких и кислых.
147. В стенке синусоидных капилляров отсутствуют:
  - 1) Прерывистая базальная мембрана;
  - 2) Перициты;
  - 3) Фенестрированный эндотелий;
  - 4) Гладкомышечные клетки.
148. Источником развития сердца не является:
  - 1) Мезенхима;
  - 2) Миотом;
  - 3) Миоэпикардальная пластинка;
  - 4) Нейроэктодерма.
149. Из указанных структур не входит в состав артериолы:
  - 1) Эндотелий;
  - 2) Базальная мембрана;
  - 3) Перициты;
  - 4) Гладкие миоциты.
150. Из перечисленных тканей не входят в состав эндокарда:
  - 1) Эндотелий;
  - 2) Поперечнополосатые мышечные волокна;
  - 3) Гладкие миоциты;
  - 4) Рыхлая соединительная ткань.
151. Слизистую оболочку пищевода составляет эпителий:
  - 1) Однослойный призматический;
  - 2) Многослойный плоский неороговевающий;
  - 3) Многослойный плоский ороговевающий;
  - 4) Однослойный каемчатый.
152. Укажите, по какому типу выделяют секрет сероциты околоушной железы:
  - 1) По апокриновому типу;
  - 2) По мерокриновому типу;
  - 3) По голокриновому типу;
  - 4) По голокринову и мерокриновому типу.
419. Дайте морфофункциональную характеристику околоушной железе:
153. Простая альвеолярная слизистая;
  - 1) Простая трубчатая белково-слизистая;
  - 2) Сложная трубчато-альвеолярная слизистая;
  - 3) Сложная альвеолярная белковая.
154. Укажите функции органов среднего отдела пищеварительного тракта:
  - 1) Защитная, увлажнение пищи, механическая;
  - 2) Химическая обработка пищи, всасывание;
  - 3) Формирование и выведение каловых масс;



**Пятигорский медико-фармацевтический институт –  
филиал федерального государственного бюджетного  
образовательного учреждения высшего образования  
«Волгоградский государственный медицинский университет»  
Министерства здравоохранения  
Российской Федерации**

- 4) Увлажнение и выведение каловых масс.
155. Укажите, каков состав клеток концевых отделов околоушной железы:
- 1) Мукоциты, миоэпителиоциты;
  - 2) Сероциты, миоэпителиоциты;
  - 3) Сероциты, мукоциты, миоэпителиоциты;
  - 4) Сероциты, мукоциты.
156. Укажите, какие из перечисленных функций выполняют органы переднего отдела пищеварительной трубки:
- 1) Защитная, увлажнение пищи, механическая.;
  - 2) Химическая обработка пищи, защитная;
  - 3) Формирование каловых масс и их выведение;
  - 4) Защитная.
157. Укажите, каким эпителием выстлан междольковый выводной проток околоушной железы:
- 1) Однослойным плоским;
  - 2) Однослойным кубическим;
  - 3) Однослойным цилиндрическим;
  - 4) Многослойным плоским неороговевающим.
158. Дайте морфофункциональную характеристику подъязычной железе:
- 1) Простая альвеолярная слизистая;
  - 2) Простая трубчатая белково-слизистая;
  - 3) Сложная трубчато-альвеолярная белково-слизистая;
  - 4) Сложная альвеолярная белковая.
159. Рельеф слизистой пищевода образуют:
- 1) Складки;
  - 2) Ворсинки;
  - 3) Крипты;
  - 4) Поля.
160. Клеточный состав смешанных концевых отделов подъязычной железы:
- 1) Мукоциты, сероциты, миоэпителиоциты;
  - 2) Мукоциты, сероциты;
  - 3) Сероциты, миоэпителиоциты;
  - 4) Сероциты.
161. Морфофункциональная характеристика собственных желез пищевода:
- 1) Простая трубчатая слизистая;
  - 2) Простая альвеолярная белковая;
  - 3) Сложная трубчатая белково-слизистая;
  - 4) Сложная трубчато-альвеолярная слизистая.
162. Перечислите большие слюнные железы:
- 1) Щитовидная, околощитовидная;
  - 2) Околоушная, подъязычная, подчелюстная;
  - 3) Тимус, околоушная;
  - 4) Подъязычная.
163. В печени синтезируются белки:
- 1) Альбумины, трипсин, фибриноген;
  - 2) Липазы, альбумины, протромбин;
  - 3) Альбумины, фибриноген, протромбин;



Пятигорский медико-фармацевтический институт –  
филиал федерального государственного бюджетного  
образовательного учреждения высшего образования  
«Волгоградский государственный медицинский университет»  
Министерства здравоохранения  
Российской Федерации

- 4) Альбумины, глобулины, фибриноген.
164. В нормальных условиях печени присуща регенерация:
  - 1) Репаративная полная;
  - 2) Физиологическая;
  - 3) Внутриклеточная и репаративная;
  - 4) Репаративная неполная.
165. Классическая долька печени - это:
  - 1) Паренхима вокруг междольковой печеночной триады;
  - 2) Паренхима вокруг центральной вены;
  - 3) Паренхима вокруг центральной артерии;
  - 4) Паренхима вокруг собирательной вены.
166. Портальная долька печени имеет границы:
  - 1) В углах - триады, в центре - центральная вена;
  - 2) В центре - триада, в углах - центральные вены;
  - 3) В двух углах - центральные вены, в одном - триада;
  - 4) В двух углах - триады, в одном – пространство диссе.
167. Представление об ацинусе печени объясняет:
  - 1) Отток желчи;
  - 2) Строение трабекул;
  - 3) Кровоснабжение;
  - 4) Синтез белков.
168. В центре печеночной балки находится:
  - 1) Желчный капилляр;
  - 2) Синусоидный капилляр;
  - 3) Купферовы клетки;
  - 4) Липоциты.
169. Центроацинозные клетки поджелудочной железы - это:
  - 1) Макрофаги;
  - 2) Эпителий вставочных протоков;
  - 3) Плазмоциты;
  - 4) Эндокриноциты.
170. Инсулин синтезируется в клетках:
  - 1) А;
  - 2) В;
  - 3) Рр;
  - 4) Д.
171. Пинеалциты эпифиза характеризуются:
  - 1) Полигональной формой, пузырьковидным ядром;
  - 2) Пирамидальной формой, темным ядром;
  - 3) Вытянутой формой, светлым ядром;
  - 4) Отростчатой формой, без ядра.
172. К центральным органам эндокринной системы относятся:
  - 1) Гипофиз, эпифиз, надпочечники;
  - 2) Гипоталамус, эпифиз, щитовидная железа;
  - 3) Гипофиз, нейросекреторные ядра гипоталамуса, эпифиз;
  - 4) Плацента, поджелудочная железа, надпочечник.
173. В ядрах переднего отдела гипоталамуса вырабатываются гормоны:



Пятигорский медико-фармацевтический институт –  
филиал федерального государственного бюджетного  
образовательного учреждения высшего образования  
«Волгоградский государственный медицинский университет»  
Министерства здравоохранения  
Российской Федерации

- 1) Стг;
  - 2) Либерины и статины;
  - 3) Вазопрессин и, окситоцин;
  - 4) Ттг.
174. Структурной и функциональной единицей почек является:
- 1) Нефрон;
  - 2) Фолликул;
  - 3) Долька;
  - 4) Почечное тельце.
175. Окончательная концентрация мочи происходит в:
- 1) Собирательных трубочках;
  - 2) Петле генгле;
  - 3) Проксимальных извитых канальцах;
  - 4) Дистальных извитых канальцах.
176. Определите в почках локализацию юкстагломерулярных клеток, вырабатывающих ренин:
- 1) Стенка приносящей артериолы;
  - 2) Плотное пятно;
  - 3) Мезангий клубочка;
  - 4) Стенка проксимального канальца.
177. Дистальные извитые канальцы почек выстилают клетки:
- 1) Плоские отростчатые;
  - 2) Кубические каемчатые;
  - 3) Кубические с базальной исчерченностью;
  - 4) Призматические железистые.
178. Перечислите оболочки мочеточника:
- 1) Слизистая, подслизистая, мышечная, адвентициальная;
  - 2) Слизистая, подслизистая, адвентициальная;
  - 3) Слизистая, мышечная, серозная;
  - 4) Слизистая, подслизистая, мышечная, серозная.
179. Слизистую оболочку мочеточников выстилает эпителий:
- 1) Многослойный плоский неороговевающий.;
  - 2) Многослойный кубический;
  - 3) Переходный;
  - 4) Призматический.
180. Источник развития эпителия почек:
- 1) Эктодерма;
  - 2) Сегментарные ножки мезодермы;
  - 3) Энтодерма;
  - 4) Сомиты.
181. У больного в результате заболевания почек возникла гипертония. Это осложнение связано с нарушением:
- 1) Структур фильтрационного барьера;
  - 2) Ренинового аппарата;
  - 3) Простагландинового аппарата;
  - 4) Структур петли генгле.





**Пятигорский медико-фармацевтический институт –  
филиал федерального государственного бюджетного  
образовательного учреждения высшего образования  
«Волгоградский государственный медицинский университет»  
Министерства здравоохранения  
Российской Федерации**

182. Определите в веществе почек локализацию клеток, вырабатывающих гормоны местного действия – простагландины:

- 1) Почечные тельца;
- 2) Интерстиций мозгового вещества;
- 3) Эпителий петель нефрона;
- 4) Эпителий проксимальных канальцев.

183. В крови женщины установлено повышенное содержание эстрогенов. Перечислите структуры яичника, ответственные за повышение содержания эстрогенов:

- 1) Фолликулоциты и текоциты растущего и зрелого фолликулов;
- 2) Фолликулоциты;
- 3) Текоциты;
- 4) Никакие из перечисленных.

184. Представлен препарат эндометрия матки, покрытый цилиндрическим эпителием без ресничек, маточные железы прямые, децидуальные клетки отсутствуют. Укажите фазу менструального цикла, которую демонстрирует данный препарат:

- 1) Фаза секреции;
- 2) Фаза пролиферации;
- 3) Фаза десквамации;
- 4) Прегравидная фаза.

185. Представлен препарат эндометрия матки. Эпителий высокий, с ресничками, железы разветвлены, много децидуальных клеток. Укажите фазу менструального цикла, которую демонстрирует данный препарат:

- 1) Фаза секреции;
- 2) Фаза пролиферации;
- 3) Фаза десквамации;
- 4) Менструальная фаза.

186. Укажите, какие оболочки составляют стенку матки:

1. Слизистая, подслизистая, мышечная, серозная;
2. Слизистая, мышечная, серозная;
3. Слизистая, подслизистая, мышечная, адвентициальная;
4. Слизистая, мышечная, адвентициальная.

187. Компонентами аэро – гематического барьера является всё ниже перечисленное, кроме:

- 1) Фибробласты;
- 2) Респираторные альвеолярные клетки;
- 3) Эндотелиальные клетки кровеносных капилляров;
- 4) Базальные мембраны.

188. К основным функциям сурфактанта следует отнести всё, кроме:

- 1) Обеспечение диффузии газов;
- 2) Снижение поверхностного натяжения стенки альвеолы;
- 3) Препятствие для проникновения жидкости в альвеолу;
- 4) Повышение поверхностного натяжения стенки альвеолы.

189. Для почки новорожденного характерно всё, кроме:

- 1) Процесс образования почечных клубочков не закончен;
- 2) Более компактное расположение почечных телец, чем у взрослых;
- 3) Более развитые почечные тельца расположены в глубоких отделах коркового вещества;



**Пятигорский медико-фармацевтический институт –  
филиал федерального государственного бюджетного  
образовательного учреждения высшего образования  
«Волгоградский государственный медицинский университет»  
Министерства здравоохранения  
Российской Федерации**

- 4) Более развитые почечные тельца расположены в поверхностных отделах коркового вещества.
190. Для миоцитов в составе гладкой мышечной ткани характерны признаки, кроме:
- 1) Способны к делению;
  - 2) Развиваются из мезенхимы;
  - 3) Способны к тоническому сокращению;
  - 4) Источником их образования являются миосателлиты.
191. Для эпителиальных тканей не характерен признак:
- 1) Наличие базальной мембраны;
  - 2) Высокая способность к регенерации;
  - 3) Богатство кровеносными сосудами;
  - 4) Клетки прочно связаны друг с другом.
192. К клеточным элементам крови не относятся:
- 1) Ретикулярные клетки;
  - 2) Эритроциты;
  - 3) Моноциты;
  - 4) Лимфоциты.
193. Для сердечной поперечно-полосатой мышечной ткани характерны все признаки, кроме:
- 1) Состоит из волокон, построенных из клеток;
  - 2) Имеет вставочные пластинки;
  - 3) Хорошая регенерация;
  - 4) Развиваются из миоэпикардальной пластинки.
194. В состав макрофагальной системы организма входят все перечисленные клетки кроме:
- 1) Остеокластов;
  - 2) Гистиоцитов;
  - 3) Микроглиоцитов (клеток микроглии);
  - 4) Хондробластов.
195. Во внутриутробном периоде из ганглиозной пластинки развиваются все, кроме:
- 1) Нейроны и шванновские клетки спинномозговых узлов;
  - 2) Нейроны и астроцитарные глиоциты серого вещества спинного мозга;
  - 3) Нейроны и шванновские клетки вегетативных узлов;
  - 4) Хромаффинные клетки мозгового вещества надпочечников.
196. Базофильный эндокриноцит аденогипофиза синтезирует:
- 1) Окситоцин, вазопрессин;
  - 2) Фоликулотропин, лютропин, тиреотропин;
  - 3) Соматотропин;
  - 4) Пролактин.
197. Ацидофильные эндокриноциты аденогипофиза синтезируют:
- 1) Соматотропин;
  - 2) Фоликулотропин;
  - 3) Вазопрессин;
  - 4) АКТГ.
198. Повышенная функциональная активность щитовидной железы характеризуется:
- 1) Увеличением объёма фолликулов;
  - 2) Увеличением высоты фолликулярных тиреоцитов;



**Пятигорский медико-фармацевтический институт –  
филиал федерального государственного бюджетного  
образовательного учреждения высшего образования  
«Волгоградский государственный медицинский университет»  
Министерства здравоохранения  
Российской Федерации**

- 3) Уменьшением высоты фолликулярных тироцитов;  
4) Уплотнением интрафолликулярного коллоида.
199. Морфофункциональная характеристика эпителиальных тканей (верно все, кроме):
- 1) Организованы в однослойные и многослойные пласты;  
2) Не имеют кровеносных сосудов;  
3) Не имеют нервных волокон;  
4) Имеют базальную мембрану (пластинку).
200. Главные системообразующие компоненты эпителиальных тканей (верно все, кроме):
- 1) Постоянные межклеточные контакты;  
2) Полудесмосомы;  
3) Межклеточный матрикс;  
4) Базальные мембраны.

**Критерии оценки тестирования**

Оценка по 100-балльной системе	Оценка по системе «зачтено - не зачтено»	Оценка по 5-балльной системе		Оценка по ECTS
96-100	зачтено	5	отлично	A
91-95	зачтено			B
81-90	зачтено	4	хорошо	C
76-80	зачтено			D
61-75	зачтено	3	удовлетворительно	E
41-60	не зачтено	2	неудовлетворительно	Fx
0-40	не зачтено			F

**1.1.2. СИТУАЦИОННЫЕ ЗАДАЧИ**

*Проверяемые индикаторы достижения компетенции:* ОПК-2.1.1, ОПК-2.1.2, ОПК-2.1.3, ОПК-2.2.1, ОПК-2.3.1.

1. У больного свисает кисть, он не может разогнуть её в лучезапястном суставе, локтевой сустав действует в обычном диапазоне, кожная чувствительность на верхней конечности сохранена в полном объеме. Ваш диагноз? Дайте анатомическое обоснование.
2. У больного после вывиха головки плечевой кости отмечается невозможность отведения верхней конечности. Укажите вероятный механизм симптома с анатомической точки зрения.

**Критерии оценки решения ситуационных задач**

Форма проведения текущего контроля	Критерии оценивания
Решения ситуационной задачи	«5» (отлично) – выставляется за полное, безошибочное выполнение задания
	«4» (хорошо) – в целом задание выполнено, имеются отдельные неточности или недостаточно полные ответы, не содержащие ошибок.
	«3» (удовлетворительно) – допущены отдельные ошибки при выполнении задания.
	«2» (неудовлетворительно) – отсутствуют ответы на большинство

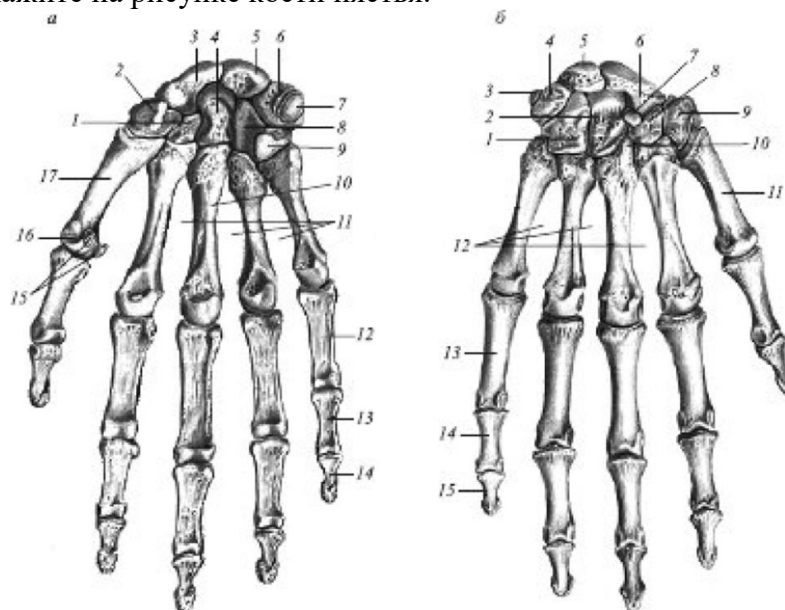


вопросов задачи, задание не выполнено или выполнено не верно.

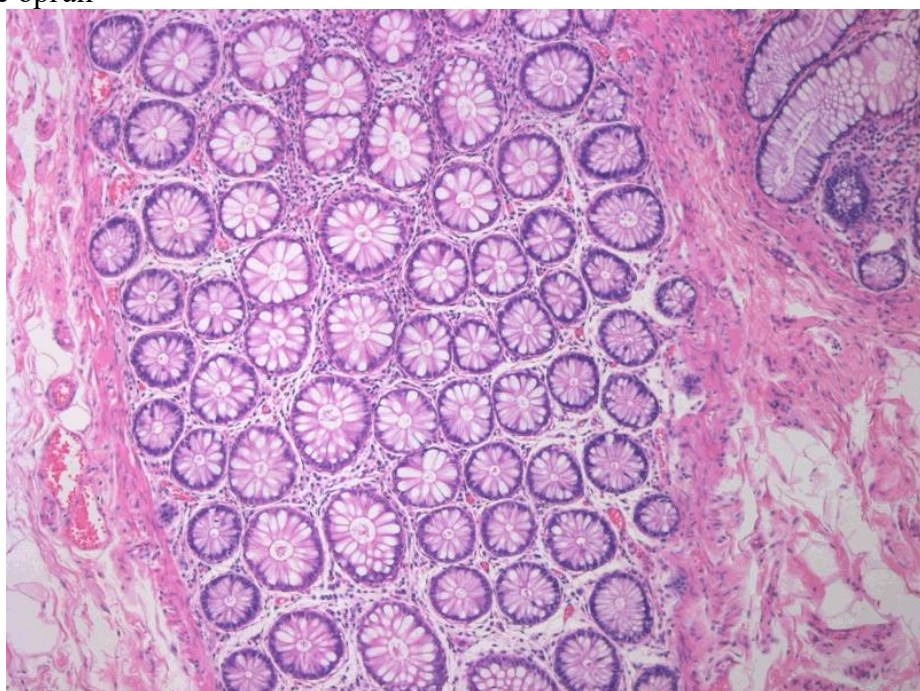
### 1.1.3. ЗАДАНИЯ ПО ОЦЕНКЕ ОСВОЕНИЯ ПРАКТИЧЕСКИХ НАВЫКОВ

*Проверяемые индикаторы достижения компетенции:* ОПК-2.2.1, ОПК-2.3.1.

1. Назовите и укажите на рисунке кости пястья.



2. Назовите орган



**Критерии оценивания практических задач**

Форма проведения текущего контроля	Критерии оценивания
Решения	«5» (отлично) – выставляется за полное, безошибочное выполнение



**Пятигорский медико-фармацевтический институт –  
филиал федерального государственного бюджетного  
образовательного учреждения высшего образования  
«Волгоградский государственный медицинский университет»  
Министерства здравоохранения  
Российской Федерации**

практической задачи	задания
	«4» (хорошо) – в целом задание выполнено, имеются отдельные неточности или недостаточно полные ответы, не содержащие ошибок.
	«3» (удовлетворительно) – допущены отдельные ошибки при выполнении задания.
	«2» (неудовлетворительно) – отсутствуют ответы на большинство вопросов задачи, задание не выполнено или выполнено не верно.

#### 1.1.4. КОНТРОЛЬНЫЕ ВОПРОСЫ ДЛЯ СОБЕСЕДОВАНИЯ

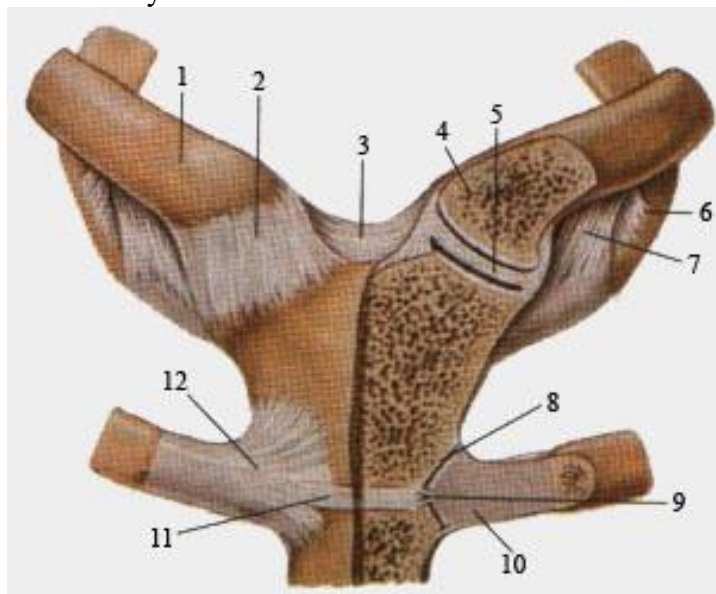
**Проверяемые индикаторы достижения компетенции:** ОПК-2.1.1, ОПК-2.1.2, ОПК-2.1.3, ОПК-2.2.1, ОПК-2.3.1.

1. Морфология человека, как наука о форме, строении и закономерностях развития человеческого организма. Место морфологии в системе других медико-биологических дисциплин. Значение для теоретической и практической медицины.

2. Цитология, как наука о строении, развитии и жизнедеятельности клетки. Связи ее с другими морфологическими науками. Значение цитологии для медицины. Понятие о клетке, как элементарной живой системе, основе строения и функции эукариотических организмов. Основные положения клеточной теории на современном этапе развития науки.

3. Механическая активность клетки. Виды механической активности клетки: циклоз, движение хромосом в митозе, амебоидное движение, движение с помощью ресничек и жгутиков. Современные представления об обеспечении механической активности клетки.

4. Грудно-ключичный сустав



#### Критерии оценки рефератов, докладов, сообщений, конспектов:

Критерии оценки	Баллы	Оценка
Соответствие целям и задачам дисциплины, актуальность темы и рассматриваемых проблем, соответствие содержания заявленной теме, заявленная тема полностью раскрыта, рассмотрение дискуссионных вопросов по проблеме, сопоставлены различные точки зрения по	5	Отлично



**Пятигорский медико-фармацевтический институт –  
филиал федерального государственного бюджетного  
образовательного учреждения высшего образования  
«Волгоградский государственный медицинский университет»  
Министерства здравоохранения  
Российской Федерации**

рассматриваемому вопросу, научность языка изложения, логичность и последовательность в изложении материала, количество исследованной литературы, в том числе новейших источников по проблеме, четкость выводов, оформление работы соответствует предъявляемым требованиям.		
Соответствие целям и задачам дисциплины, актуальность темы и рассматриваемых проблем, соответствие содержания заявленной теме, научность языка изложения, заявленная тема раскрыта недостаточно полно, отсутствуют новейшие литературные источники по проблеме, при оформлении работы имеются недочеты.	4	Хорошо
Соответствие целям и задачам дисциплины, содержание работы не в полной мере соответствует заявленной теме, заявленная тема раскрыта недостаточно полно, использовано небольшое количество научных источников, нарушена логичность и последовательность в изложении материала, при оформлении работы имеются недочеты.	3	Удовлетворительно
Работа не соответствует целям и задачам дисциплины, содержание работы не соответствует заявленной теме, содержание работы изложено не научным стилем.	2	Неудовлетворительно

### 1.1.5. ТЕМЫ ДОКЛАДОВ

**Проверяемые индикаторы достижения компетенции:** ОПК-2.1.1, ОПК-2.1.2, ОПК-2.1.3, ОПК-2.2.1, ОПК-2.3.1.

1. Пептиды тимуса.
2. Посттравматическая регенерация костной ткани.
3. Роль тучных и плазматических клеток в защитных реакциях организма.
4. Аккомодационный аппарат глаза и его нервная регуляция.
5. Морфология органа зрения. Функциональная анатомия органа зрения.
6. Морфология внутреннего уха. Возрастные изменения органа слуха и равновесия.

### Критерии оценки тем докладов

<b>Критерии оценки докладов в виде компьютерной презентации:</b>	<b>Баллы</b>	<b>Оценка</b>
Компьютерная презентация соответствует целям и задачам дисциплины, содержание презентации полностью соответствует заявленной теме, рассмотрены вопросы по проблеме, слайды расположены логично, последовательно, завершается презентация четкими выводами.	5	Отлично
Компьютерная презентация соответствует целям и задачам дисциплины, содержание презентации полностью соответствует заявленной теме, заявленная тема раскрыта недостаточно полно, при оформлении презентации имеются недочеты.	4	Хорошо



**Пятигорский медико-фармацевтический институт –  
филиал федерального государственного бюджетного  
образовательного учреждения высшего образования  
«Волгоградский государственный медицинский университет»  
Министерства здравоохранения  
Российской Федерации**

Компьютерная презентация соответствует целям и задачам дисциплины, но её содержание не в полной мере соответствует заявленной теме, заявленная тема раскрыта недостаточно полно, нарушена логичность и последовательность в расположении слайдов.	3	Удовлетворительно
Презентация не соответствует целям и задачам дисциплины, содержание не соответствует заявленной теме и изложено не научным стилем.	2-0	Неудовлетворительно

## 1.2. ОЦЕНОЧНЫЕ СРЕДСТВА ДЛЯ ПРОВЕДЕНИЯ ПРОМЕЖУТОЧНОЙ АТТЕСТАЦИИ ПО ДИСЦИПЛИНЕ

Промежуточная аттестация проводится в форме зачета, дифференцированного зачета, экзамена.

Промежуточная аттестация включает следующие типы заданий: решение ситуационной задачи, собеседование по контрольным вопросам и т.д.

### 1.2.1. СИТУАЦИОННЫЕ ЗАДАЧИ

**Проверяемые индикаторы достижения компетенции:** ОПК-2.1.1, ОПК-2.1.2, ОПК-2.1.3, ОПК-2.2.1, ОПК-2.3.1.

Задача 1. Направление развития, специфическое строение и функции клеток организма определяется их детерминацией, типом деления и дифференциацией. На каких молекулярных и структурных уровнях определяется детерминация и дифференциация клеток в развивающемся организме?

Задача 2. Соматические клетки мужского и женского организмов отличаются друг от друга по набору половых хромосом.

- 1) Вспомните наборы половых хромосом клеток женщины и мужчины;
- 2) По какой микроскопической структуре соматические клетки женщины отличаются от клеток мужчины?
- 3) Объясните механизм образования указанной структуры.

### Критерии оценки контрольной работы

Критерии оценки	Баллы	Оценка
<input type="checkbox"/> контрольная работа представлена в установленный срок и оформлена в строгом соответствии с изложенными требованиями; <input type="checkbox"/> показан высокий уровень знания изученного материала по заданной теме, проявлен творческий подход при ответе на вопросы, умение глубоко анализировать проблему и делать обобщающие выводы; <input type="checkbox"/> работа выполнена грамотно с точки зрения поставленной задачи, т.е. без ошибок и недочетов или допущено не более одного недочета.	5	Отлично
<input type="checkbox"/> контрольная работа представлена в установленный срок и оформлена в соответствии с изложенными требованиями; <input type="checkbox"/> показан достаточный уровень знания изученного материала по заданной теме, проявлен творческий подход при ответе на вопросы, умение анализировать проблему и делать обобщающие выводы; <input type="checkbox"/> работа выполнена полностью, но допущено в ней: а) не более одной негрубой ошибки и одного недочета	4	Хорошо



**Пятигорский медико-фармацевтический институт –  
филиал федерального государственного бюджетного  
образовательного учреждения высшего образования  
«Волгоградский государственный медицинский университет»  
Министерства здравоохранения  
Российской Федерации**

б) или не более двух недочетов.		
<input type="checkbox"/> контрольная работа представлена в установленный срок, при оформлении работы допущены незначительные отклонения от изложенных требований; <input type="checkbox"/> показаны минимальные знания по основным темам контрольной работы; <input type="checkbox"/> выполнено не менее половины работы или допущены в ней	3	Удовлетворительно

### 1.2.2. ПЕРЕЧЕНЬ КОНТРОЛЬНЫХ ВОПРОСОВ ДЛЯ СОБЕСЕДОВАНИЯ

№	Вопросы для промежуточной аттестации	Проверяемые индикаторы достижения компетенций
1.	Морфология человека, как наука о форме, строении и закономерностях развития человеческого организма. Место морфологии в системе других медико-биологических дисциплин. Значение для теоретической и практической медицины.	ОПК-2.1.1, ОПК-2.1.2, ОПК-2.1.3, ОПК-2.2.1, ОПК-2.3.1.
2.	Краткая история развития морфологических наук. Возникновение и развитие анатомии, гистологии, цитологии и эмбриологии. Роль зарубежных (К. Гален, А. Везалий, Леонардо да Винчи) и отечественных (П. Загорский, П. Лесгафт, Н. Пирогов, В. Тонкое, Д. Жданов и др.) ученых развитии этих наук. Создание клеточной теории и ее роль в развитии морфологических наук (работы П. Шлейдена, Т.Шванна, Я. Пуркинье). Развитие эмбриологии (У. Гарвей, К. Вольф, К. Бэр, В. РУ, Н. Северцов и др.). Современный этап в развитии морфологических наук. Основные принципы современной морфологии.Общий обзор систем организма человека. Оси и плоскости тела. Двусторонняя симметрия и метамерия. Понятие о клетке и основных видах тканей.	ОПК-2.1.1, ОПК-2.1.2, ОПК-2.1.3, ОПК-2.2.1, ОПК-2.3.1.
3.	Основы макроскопического исследования. На живом человеке: соматоскопия, соматометрия, рентгенография, рентгеноскопия, эндоскопия, ультразвуковое исследование, метод ядерного парамагнитного резонанса. На трупном материале: препарирование, инъекция, коррозия, просветление распила по Н.И. Пирогову, макро-, микроскопический методы. Основы микроскопического метода исследования. Способы и методы фиксации объектов. Способы уплотнения (заливки). Микротомия. Методы окраски препаратов. Способы изучения живых, фиксированных, окрашенных и неокрашенных объектов: световая микроскопия (фазовый и интерференционный анализ, темнопольная, поляризационная, люминисцентная	ОПК-2.1.1, ОПК-2.1.2, ОПК-2.1.3, ОПК-2.2.1, ОПК-2.3.1.





**Пятигорский медико-фармацевтический институт –  
филиал федерального государственного бюджетного  
образовательного учреждения высшего образования  
«Волгоградский государственный медицинский университет»  
Министерства здравоохранения  
Российской Федерации**

	микроскопия). Принципы приготовления препаратов в электронной микроскопии. Виды электронной микроскопии (трансмиссионная и сканирующая). Качественный и количественный гисто- и цитохимический анализ (цитофотометрия, цитоспектрофотометрия, автордиография). Микрофото- и киносъемка. Морфометрия. Компьютерные системы анализа изображения. Методы описательной и экспериментальной эмбриологии. Методы серийных срезов и пластической реконструкции эмбриологических объектов. Методы изучения развития живых организмов (эхолокация, световодная техника).	
4.	Цитология, как наука о строении, развитии и жизнедеятельности клетки. Связи ее с другими морфологическими науками. Значение цитологии для медицины. Понятие о клетке, как элементарной живой системе, основе строения и функции эукариотических организмов. Основные положения клеточной теории на современном этапе развития науки.	ОПК-2.1.1, ОПК-2.1.2, ОПК-2.1.3, ОПК-2.2.1, ОПК-2.3.1.
5.	Типы клеточной организации и их характеристики. Эукариотические клетки, способы их существования и структурные характеристики. Мембранные и немембранные компоненты клетки. Химический состав клетки, роль разных классов химических соединений, входящих в ее состав, в жизнедеятельности клетки. Биологические мембраны, современные представления об их молекулярной организации. Способы обновления и функции мембран. Цитоплазматический матрикс, его структурно-функциональная характеристика.	ОПК-2.1.1, ОПК-2.1.2, ОПК-2.1.3, ОПК-2.2.1, ОПК-2.3.1.
6.	Цитолемма. План организации цитолеммы и ее функции. Производные цитолеммы (микроворсинки, щеточная каемка, контакты, базальный лабиринт). Теории проницаемости. Механизмы обеспечения функции транспорта веществ через цитолемму, рецепции, адгезии. Способы поступления в клетку сложных веществ (фаго-, пиноцитоз). Участие цитолеммы в образовании межклеточных соединений. Структурно-функциональная характеристика различных их видов (простые соединения, плотные соединения, щелевые соединения (нексусы), синаптические соединения, десмосомы, пальцевые соединения).	ОПК-2.1.1, ОПК-2.1.2, ОПК-2.1.3, ОПК-2.2.1, ОПК-2.3.1.
7.	Ядро клетки. Общая морфология. Виды и категории соединений, входящих в состав ядра. Ядерная оболочка (кариолемма), ее связь с мембранной системой цитоплазмы клетки, особенности строения, функции. Комплекс поры. Основные компоненты ядра: химическая и структурно-функциональная организация общедерного, хроматинового и ядрышкового компартментов. Кариоплазма (нуклеоплазма).	ОПК-2.1.1, ОПК-2.1.2, ОПК-2.1.3, ОПК-2.2.1, ОПК-2.3.1.
8.	Цитоплазма. Органеллы цитоплазмы, их виды. Органеллы	ОПК-2.1.1,



**Пятигорский медико-фармацевтический институт –  
филиал федерального государственного бюджетного  
образовательного учреждения высшего образования  
«Волгоградский государственный медицинский университет»  
Министерства здравоохранения  
Российской Федерации**

	общего значения - эндоплазматическая сеть, рибосомы, митохондрии, пластинчатый комплекс, лизосомы, пероксисомы, клеточный центр (центриоли). Фибриллярные структуры цитоплазмы: микротрубочки, микрофиламенты, промежуточные филаменты. Их химический состав и функциональная характеристика. Цитозоль.	ОПК-2.1.2, ОПК-2.1.3, ОПК-2.2.1, ОПК-2.3.1.
9.	Эндоплазматическая сеть. Разновидности ЭПС, их происхождение, значение в синтезе веществ. Особенности строения в клетках с различным уровнем метаболизма.	ОПК-2.1.1, ОПК-2.1.2, ОПК-2.1.3, ОПК-2.2.1, ОПК-2.3.1.
10.	Рибосомы. Их строение, химический состав, виды и функции. Полирибосомы.	ОПК-2.1.1, ОПК-2.1.2, ОПК-2.1.3, ОПК-2.2.1, ОПК-2.3.1.
11.	Митохондрии. Их строение, химическая организация и функции. Роль митохондрий в жизнедеятельности клетки, их особенности строения в клетках с различным уровнем биоэнергетики. Взаимоотношение ядерного и митохондриального геномов. Репродукция митохондрий.	ОПК-2.1.1, ОПК-2.1.2, ОПК-2.1.3, ОПК-2.2.1, ОПК-2.3.1.
12.	Пластинчатый комплекс Гольджи. Его морфология, функциональное значение в процессах секреции в железистых клетках и во взаимодействии мембранных структур клетки.	ОПК-2.1.1, ОПК-2.1.2, ОПК-2.1.3, ОПК-2.2.1, ОПК-2.3.1.
13.	Лизосомы. Их строение, основные ферменты и роль в процессах внутриклеточного переваривания. Классификация лизосом: первичные, вторичные, гетеро- и аутофагосомы. Участие их в защитных реакциях клеток и всего организма.	ОПК-2.1.1, ОПК-2.1.2, ОПК-2.1.3, ОПК-2.2.1, ОПК-2.3.1.
14.	Пероксисомы: строение, химический и ферментный состав, функции.	ОПК-2.1.1, ОПК-2.1.2, ОПК-2.1.3, ОПК-2.2.1, ОПК-2.3.1.
15.	Фибриллярные структуры цитоплазмы: микрофиламенты, промежуточные филаменты, микротрубочки. Строение, химический состав и функциональное значение.	ОПК-2.1.1, ОПК-2.1.2, ОПК-2.1.3, ОПК-2.2.1, ОПК-2.3.1.
16.	Органеллы специальные: тонофибриллы, миофибриллы, нейрофибриллы, мерцательные реснички, жгутики, микроворсинки. Структура, состав и значение для жизнедеятельности клеток и организма.	ОПК-2.1.1, ОПК-2.1.2, ОПК-2.1.3, ОПК-2.2.1, ОПК-2.3.1.



**Пятигорский медико-фармацевтический институт –  
филиал федерального государственного бюджетного  
образовательного учреждения высшего образования  
«Волгоградский государственный медицинский университет»  
Министерства здравоохранения  
Российской Федерации**

17.	Внутриклеточные включения: трофические, секреторные, экскреторные и пигментные. Их строение, химический состав, функциональные свойства.	ОПК-2.1.1, ОПК-2.1.2, ОПК-2.1.3, ОПК-2.2.1, ОПК-2.3.1.
18.	Гиалоплазма: состав и физико-химические свойства. Значение в обмене веществ в клетке.	ОПК-2.1.1, ОПК-2.1.2, ОПК-2.1.3, ОПК-2.2.1, ОПК-2.3.1.
19.	Обмен веществ в клетке. Общие представления о путях образования энергии в клетке и участии клеточных органелл в этих процессах. Морфологическое обеспечение процессов биосинтеза белков, липидов и углеводов. Представление об основных процессах регуляции и интеграции процессов обмена веществ в клетке. Синтетические процессы в клетке. Взаимодействие клеточных структур при синтезе белков и небелковых веществ. Понятие о секреции и ее виды.	ОПК-2.1.1, ОПК-2.1.2, ОПК-2.1.3, ОПК-2.2.1, ОПК-2.3.1.
20.	Механическая активность клетки. Виды механической активности клетки: циклоз, движение хромосом в митозе, амебоидное движение, движение с помощью ресничек и жгутиков. Современные представления об обеспечении механической активности клетки.	ОПК-2.1.1, ОПК-2.1.2, ОПК-2.1.3, ОПК-2.2.1, ОПК-2.3.1.
21.	Жизненный цикл клетки. Понятие о жизненном цикле и его этапах. Митоз, его биологическая сущность. Фазы митоза. Структурно-функциональная характеристика постмитотического (раннего и позднего), синтетического и премитотического периодов интерфазы. Понятие о периодах покоя, их функциональное значение. Эндорепродукция и ее формы, их биологическая роль. Пloidность, ее функциональное и биологическое значение. Политения. Внутриклеточная регенерация. Учение о клеточных популяциях. Критерии популяционной классификации тканевых клеток.	ОПК-2.1.1, ОПК-2.1.2, ОПК-2.1.3, ОПК-2.2.1, ОПК-2.3.1.
22.	Мейоз, его особенности и биологическое значение.	ОПК-2.1.1, ОПК-2.1.2, ОПК-2.1.3, ОПК-2.2.1, ОПК-2.3.1.
23.	Старение клетки. Представление о первичном и вторичном старении клеток. Апоптоз. Возрастная и функциональная адаптация клеток.	ОПК-2.1.1, ОПК-2.1.2, ОПК-2.1.3, ОПК-2.2.1, ОПК-2.3.1.
24.	Периодизация развития высших животных и человека. Стадии индивидуального развития. Прогенез. Эмбриогенез. Половые	ОПК-2.1.1, ОПК-2.1.2,



**Пятигорский медико-фармацевтический институт –  
филиал федерального государственного бюджетного  
образовательного учреждения высшего образования  
«Волгоградский государственный медицинский университет»  
Министерства здравоохранения  
Российской Федерации**

	клетки человека, их строение, функциональные и генетические особенности.	ОПК-2.1.3, ОПК-2.2.1, ОПК-2.3.1.
25.	Оплодотворение, его биологическая сущность, морфологическая и функциональная характеристика. Особенности развития ранних стадий зародыша человека. Зигота, ее геном. Дробление: его характеристика, хронология и продолжительность. Бластула: трофобласт и эмбриобласт. Взаимодействие бластомеров.	ОПК-2.1.1, ОПК-2.1.2, ОПК-2.1.3, ОПК-2.2.1, ОПК-2.3.1.
26.	Процесс имплантации. Гастрюляция, способы и фазы гастрюляции у человека. Гистотопическая дифференцировка. Выселение внезародышевой мезодермы. Формирование амниотической ножки. Дифференцировка трофобласта, его участие в процессе имплантации зародыша. Зародышевые листки, их формирование. Образование осевого комплекса зачатков. Формирование кишечной трубки. Мезенхима. Пути специализации. Генная регуляция, ее виды.	ОПК-2.1.1, ОПК-2.1.2, ОПК-2.1.3, ОПК-2.2.1, ОПК-2.3.1.
27.	2-8 недели развития эмбриона. Общая характеристика и особенности гисто-, органе- и системогенеза у человека. Критические периоды развития зародыша (П.Г. Светлов). Развитие сердечно-сосудистой, пищеварительной, мочеполовой и других систем эмбриона человека.	ОПК-2.1.1, ОПК-2.1.2, ОПК-2.1.3, ОПК-2.2.1, ОПК-2.3.1.
28.	Развитие и строение провизорных органов (внезародышевая мезодерма, амниотический и желточный пузырьки, аллантаоис, амниотическая ножка, пуповина). Плацента. Части плаценты. Особенности плацентарного кровообращения. Материнская и плодная части плаценты, их морфологические и функциональные характеристики. Гемоплацентарный барьер, его структура и функциональное значение. Структурное обеспечение эндокринной функции плаценты. Котиледон - структурно-функциональная единица плаценты. Динамика структуры плаценты в разные сроки беременности.	ОПК-2.1.1, ОПК-2.1.2, ОПК-2.1.3, ОПК-2.2.1, ОПК-2.3.1.
29.	Характеристика плода 3-9 месяцев внутриутробного развития. Факторы, воздействующие на органе- и системогенез. Пороки развития, механизмы их образования и клиническое значение. Особенности организма новорожденного. Общая характеристика и периодизация постнатального онтогенеза.	ОПК-2.1.1, ОПК-2.1.2, ОПК-2.1.3, ОПК-2.2.1, ОПК-2.3.1.
30.	1. Определение понятия «ткань». Морфо-функциональная (групповая) и генетическая (типовая) классификации тканей. Общие принципы организации тканей. Клетки, как ведущие элементы тканей, их взаимодействие в тканевой системе. Специализация клеток. Симпласты и межклеточное вещество ОПК-2 как производные клеток.	ОПК-2.1.1, ОПК-2.1.2, ОПК-2.1.3, ОПК-2.2.1, ОПК-2.3.1.
31.	Понятие о кинетике клеточных популяций. Стволовые клетки и их свойства. Гистогенетический ряд - дифферон. Ткань как интегральное целое. Морфологические и функциональные связи тканей. Изменчивость тканевых клеток, механизмы	ОПК-2.1.1, ОПК-2.1.2, ОПК-2.1.3, ОПК-2.2.1,



**Пятигорский медико-фармацевтический институт –  
филиал федерального государственного бюджетного  
образовательного учреждения высшего образования  
«Волгоградский государственный медицинский университет»  
Министерства здравоохранения  
Российской Федерации**

	изменчивости. Восстановительные способности тканей. Способы и типы тканевой регенерации. Пределы изменчивости тканей, понятие о метаплазии и ее возможностях	ОПК-2.3.1.
32.	Общая характеристика эпителиальных тканей. Гистогенез, принципы строения, функции. Классификация эпителиальных тканей: покровный, железистый, чувствительный, герминативный эпителий. Особенности морфологической организации разных типов эпителиоцитов. Межклеточные связи в эпителиальных тканях. Особенности жизненного цикла клеток покровного и железистого эпителия. Взаимоотношения эпителия с другими тканевыми структурами. Базальные мембраны и пластинки, их виды, строение, функциональное значение.	ОПК-2.1.1, ОПК-2.1.2, ОПК-2.1.3, ОПК-2.2.1, ОПК-2.3.1.
33.	Эпителиальные ткани с преобладанием отграничительной функции и функции проницаемости. Их разновидности, морфологическое обеспечение функций. Особенности организации эпителиоцитов, их взаимоотношение в пласте. Физиологическая и репаративная регенерация эпителиальных тканей.	ОПК-2.1.1, ОПК-2.1.2, ОПК-2.1.3, ОПК-2.2.1, ОПК-2.3.1.
34.	Эпителиальные ткани с преимущественно железистой функцией. Характер организации эпителиальных железистых клеток. Гистофизиология секреторного процесса. Морфологические особенности железистых клеток в зависимости от фазы секреторного цикла. Типы секреции. Особенности строения экзо- и эндокринных желез. Амфикринные железы. Принципы обновления железистого эпителия, особенности их жизненного цикла.	ОПК-2.1.1, ОПК-2.1.2, ОПК-2.1.3, ОПК-2.2.1, ОПК-2.3.1.
35.	Ткани внутренней среды	ОПК-2.1.1, ОПК-2.1.2, ОПК-2.1.3, ОПК-2.2.1, ОПК-2.3.1.
36.	Общая морфо-функциональная характеристика тканей внутренней среды в связи с обеспечением гомеостаза организма. Источник развития. Классификация тканей внутренней среды.	ОПК-2.1.1, ОПК-2.1.2, ОПК-2.1.3, ОПК-2.2.1, ОПК-2.3.1.
37.	Организация популяции клеток тканей внутренней среды. Особенности их жизненного цикла. Понятие о диффероне в приложении к популяции соединительнотканых клеток. Субпопуляции дифферона, виды, локализация, морфологическая и функциональная характеристика. Взаимоотношение клеток внутри популяции. Рецепторная, синтетическая, двигательная активность соединительнотканых клеток, как основа обеспечения их функций.	ОПК-2.1.1, ОПК-2.1.2, ОПК-2.1.3, ОПК-2.2.1, ОПК-2.3.1.
38.	Кровь, ее строение и основные функции. Состав крови. Плазма крови, химический состав и функциональное значение.	ОПК-2.1.1, ОПК-2.1.2,



**Пятигорский медико-фармацевтический институт –  
филиал федерального государственного бюджетного  
образовательного учреждения высшего образования  
«Волгоградский государственный медицинский университет»  
Министерства здравоохранения  
Российской Федерации**

	Форменные элементы крови, их классификация, строение, количественные показатели, функциональная характеристика. Гемограмма и лейкоцитарная формула. Возрастные и половые особенности крови. Лимфа, ее состав, образование и функции в организме.	ОПК-2.1.3, ОПК-2.2.1, ОПК-2.3.1.
39.	Виды собственно соединительной ткани, их роль в организме. Клетки волокнистой соединительной ткани, их функциональное значение, особенности жизненного цикла. Клетки фибробластического ряда. Макрофаги. Клетки плазмоцитарного ряда, тканевые базофилы (тучные клетки), адипоциты белой и бурой жировых тканей, адвентициальные клетки, перициты, пигментные клетки. Морфологическое выражение синтетической, рецепторной и двигательной активности клеток.	ОПК-2.1.1, ОПК-2.1.2, ОПК-2.1.3, ОПК-2.2.1, ОПК-2.3.1.
40.	Межклеточное вещество соединительной ткани. Общая характеристика и строение. Коллагеновые и эластические волокна, их роль, строение, химический состав. Ретикулярные волокна. Основное вещество, его происхождение, физико-химическая характеристика и значение. Возрастные изменения.	ОПК-2.1.1, ОПК-2.1.2, ОПК-2.1.3, ОПК-2.2.1, ОПК-2.3.1.
41.	Разновидности волокнистой соединительной ткани. Рыхлая и плотная волокнистые соединительные ткани, строение и функции.	ОПК-2.1.1, ОПК-2.1.2, ОПК-2.1.3, ОПК-2.2.1, ОПК-2.3.1.
42.	Соединительные ткани со специальными функциями. Ретикулярная, жировая, пигментная и слизистая ткани, их строение, гистофизиология и значение. Изменения с возрастом.	ОПК-2.1.1, ОПК-2.1.2, ОПК-2.1.3, ОПК-2.2.1, ОПК-2.3.1.
43.	Хрящевые ткани, их разновидности. Клетки хрящевой ткани, строение. Гистофизиология и функции. Межклеточное вещество хряща. Особенности его организации в гиалиновом, волокнистом и эластическом хрящах. Хрящ как орган. Надхрящница, ее роль в трофике, росте, регенерации хряща. Возрастные изменения.	ОПК-2.1.1, ОПК-2.1.2, ОПК-2.1.3, ОПК-2.2.1, ОПК-2.3.1.
44.	Костные ткани, их виды. Клетки костной ткани, их цито-функциональная характеристика. Межклеточное вещество костной ткани, его строение и физико-химические свойства. Ретикулофиброзная (грубоволокнистая) и пластинчатая костные ткани, их морфофункциональные особенности. Гистогенез костных тканей. Изменения с возрастом.	ОПК-2.1.1, ОПК-2.1.2, ОПК-2.1.3, ОПК-2.2.1, ОПК-2.3.1.
45.	Общая остеология. Кость как орган. Развитие в онтогенезе. Классификация костей. Виды костей и их отличия, связанные с разницей выполняемой функции. Закономерности и факторы формообразования костей.	ОПК-2.1.1, ОПК-2.1.2, ОПК-2.1.3, ОПК-2.2.1, ОПК-2.3.1.



**Пятигорский медико-фармацевтический институт –  
филиал федерального государственного бюджетного  
образовательного учреждения высшего образования  
«Волгоградский государственный медицинский университет»  
Министерства здравоохранения  
Российской Федерации**

46.	Строение длинной трубчатой кости. Части кости: компактное и губчатое вещество, костномозговая полость. Микроскопическое строение, химический состав, физические и механические свойства кости. Эндост. Сосуды и нервы кости. Возрастные изменения кости. Кость в рентгеновском изображении.	ОПК-2.1.1, ОПК-2.1.2, ОПК-2.1.3, ОПК-2.2.1, ОПК-2.3.1.
47.	Позвоночник. Понятие о филогенезе, развитие позвоночного столба в онтогенезе. Принципы сегментарности в строении позвоночника. Особенности строения позвонков различных отделов позвоночного столба в связи с выполняемой функцией. Позвоночник в целом. Возрастные и половые особенности строения и функции позвоночника. Позвоночник живого человека в рентгеновском изображении.	ОПК-2.1.1, ОПК-2.1.2, ОПК-2.1.3, ОПК-2.2.1, ОПК-2.3.1.
48.	Ребра и грудина. Классификация и строение ребер и грудины. Грудная клетка. Конституциональные особенности формы грудной клетки.	ОПК-2.1.1, ОПК-2.1.2, ОПК-2.1.3, ОПК-2.2.1, ОПК-2.3.1.
49.	Череп. Строение черепа. Кости, составляющие мозговой и лицевой отделы черепа, их строение в связи с функцией и развитием. Подъязычная кость. Топография черепа, свод черепа. Наружная и внутренняя поверхности черепа. Глазница, носовая полость. Костная основа ротовой полости. Височная, подвисочная и крылонебная ямки. Возрастные особенности старения черепа (роднички, швы и др.). Половые и типовые особенности строения черепа.	ОПК-2.1.1, ОПК-2.1.2, ОПК-2.1.3, ОПК-2.2.1, ОПК-2.3.1.
50.	Скелет конечностей. Кости плечевого пояса (ключица, лопатка) и свободной верхней конечности (плечевая кость, кости предплечья и кисти). Таз, формирующие его кости. Скелет свободной нижней конечности (бедренная кость, кости голени и стопы). Сходство и различия в строении костей верхней и нижней конечностей у человека в связи с их функциями, приобретенными в процессе антропогенеза.	ОПК-2.1.1, ОПК-2.1.2, ОПК-2.1.3, ОПК-2.2.1, ОПК-2.3.1.
51.	Общая артрология. Классификация видов соединений костей соответственно их строению и функции.	ОПК-2.1.1, ОПК-2.1.2, ОПК-2.1.3, ОПК-2.2.1, ОПК-2.3.1.
52.	Виды непрерывных соединений (синартрозов). Полууставы.	ОПК-2.1.1, ОПК-2.1.2, ОПК-2.1.3, ОПК-2.2.1, ОПК-2.3.1.
53.	Прерывные соединения - диартрозы (суставы). Строение сустава, его составные элементы. Классификация суставов по форме суставных поверхностей. Оси вращения и плоскости	ОПК-2.1.1, ОПК-2.1.2, ОПК-2.1.3,



**Пятигорский медико-фармацевтический институт –  
филиал федерального государственного бюджетного  
образовательного учреждения высшего образования  
«Волгоградский государственный медицинский университет»  
Министерства здравоохранения  
Российской Федерации**

	движения. Простые, сложные и комбинированные суставы.	ОПК-2.2.1, ОПК-2.3.1.
54.	Частная остеоартрология. Соединение костей туловища и черепа с позвоночником. Атланто-затылочный и атланто-осевой сочленения. Соединение тел и отростков позвонков, ребер с позвонкам и грудиной. Позвоночный столб в целом. Грудная клетка. Соединения костей черепа (синхондрозы, роднички). Височно-нижнечелюстной сустав.	ОПК-2.1.1, ОПК-2.1.2, ОПК-2.1.3, ОПК-2.2.1, ОПК-2.3.1.
55.	Соединения костей пояса верхних конечностей со скелетом туловища и между собой. Плечевой, локтевой, лучезапястные, межпястный и среднезапястный суставы, суставы кисти.	ОПК-2.1.1, ОПК-2.1.2, ОПК-2.1.3, ОПК-2.2.1, ОПК-2.3.1.
56.	Соединения костей таза и свободной нижней конечности. Таз как целое. Половые особенности в строении таза. Возрастные изменения. Соединения костей нижней конечности. Тазобедренный, коленный, голеностопный суставы. Суставы стопы. Возрастные изменения.	ОПК-2.1.1, ОПК-2.1.2, ОПК-2.1.3, ОПК-2.2.1, ОПК-2.3.1.
57.	Морфо-функциональная характеристика и классификация мышечных тканей. Источники развития.	ОПК-2.1.1, ОПК-2.1.2, ОПК-2.1.3, ОПК-2.2.1, ОПК-2.3.1.
58.	Поперечнополосатые мышечные ткани. Скелетная мышечная ткань. Гистогенез. Мышечное волокно как структурная единица ткани. Общий план организации мышечного волокна: красные, белые и промежуточные мышечные волокна. Саркомер, как структурная единица миофибриллы. Механизм мышечного сокращения. Регенерация скелетной мышечной ткани.	ОПК-2.1.1, ОПК-2.1.2, ОПК-2.1.3, ОПК-2.2.1, ОПК-2.3.1.
59.	Сердечная мышечная ткань. Гистогенез. Типы кардиомиоцитов, их взаимоотношение друг с другом. Структурно-функциональные особенности сократительных проводящих и секреторных кардиомиоцитов. Жизненный цикл кардиомиоцитов, их возможности регенерации.	ОПК-2.1.1, ОПК-2.1.2, ОПК-2.1.3, ОПК-2.2.1, ОПК-2.3.1.
60.	Гладкая мышечная ткань. Гистогенез и общий план организации. Клеточные типы миоцитов. Характер взаимоотношений гладких миоцитов друг с другом, с соединительнотканными и нервными элементами. Жизненный цикл гладких миоцитов. Регенерация гладкой мышечной ткани. Возрастные изменения.	ОПК-2.1.1, ОПК-2.1.2, ОПК-2.1.3, ОПК-2.2.1, ОПК-2.3.1.
61.	Мышца как орган: строение, части, сухожилия, апоневрозы. Форма мышц. Развитие мышц в онтогенезе. Связь развития нервной и мышечной тканей. Понятие об анатомическом и физиологическом поперечнике мышц; основные показатели работы мышц, теория рычагов. Работы П.Ф. Лесгафта о влиянии функции, профессии на строение и развитие мышц, скелета, суставов. Вспомогательный аппарат мышц: фасции,	ОПК-2.1.1, ОПК-2.1.2, ОПК-2.1.3, ОПК-2.2.1, ОПК-2.3.1.





**Пятигорский медико-фармацевтический институт –  
филиал федерального государственного бюджетного  
образовательного учреждения высшего образования  
«Волгоградский государственный медицинский университет»  
Министерства здравоохранения  
Российской Федерации**

	синовиальные влагалища сухожилий, синовиальные и слизистые сумки, блоки, сухожильные дуги, сесамовидные кости, фиброзные и фиброзно-костные каналы.	
62.	Мышцы и фасции головы. Особенности строения мышц лица (мимических мышц) и жевательной мускулатуры.	ОПК-2.1.1, ОПК-2.1.2, ОПК-2.1.3, ОПК-2.2.1, ОПК-2.3.1.
63.	Мышцы и фасции шеи. Поверхностные мышцы, группы мышц выше и ниже подъязычной кости, глубокие мышцы шеи. Анатомия и топография листков шейной фасции. Треугольники шеи.	ОПК-2.1.1, ОПК-2.1.2, ОПК-2.1.3, ОПК-2.2.1, ОПК-2.3.1.
64.	Мышцы и фасции туловища (торса). Классификация мышц туловища по форме и происхождению. Сегментарность строения мышц туловища. Развитие мышц туловища в связи с прямохождением. Строение и топография мышц туловища. Пояснично-грудная фасция, топография ее листков.	ОПК-2.1.1, ОПК-2.1.2, ОПК-2.1.3, ОПК-2.2.1, ОПК-2.3.1.
65.	Мышцы и фасции груди. Диафрагма: ее части, особенности строения и функции. Вспомогательные дыхательные мышцы. Участие мышц груди в акте дыхания.	ОПК-2.1.1, ОПК-2.1.2, ОПК-2.1.3, ОПК-2.2.1, ОПК-2.3.1.
66.	Мышцы и фасции живота. Косые, поперечные и прямые мышцы, их влагалища и апоневрозы. Понятие о брюшном прессе. Паховый канал, его стенки и содержимое (у мужчины и женщины). Белая линия живота. Пупочное кольцо.	ОПК-2.1.1, ОПК-2.1.2, ОПК-2.1.3, ОПК-2.2.1, ОПК-2.3.1.
67.	Мышцы верхней конечности. Мышцы и фасции пояса верхней конечности. Мышцы и фасции свободной верхней конечности: плеча, предплечья, кисти. Ладонный апоневроз. Подмышечная полость (ямка). Плече-мышечный канал. Локтевая ямка. Понятие о синовиальных влагалищах и каналах для прохождения сухожилий сгибателей и разгибателей кисти и пальцев.	ОПК-2.1.1, ОПК-2.1.2, ОПК-2.1.3, ОПК-2.2.1, ОПК-2.3.1.
68.	Мышцы нижней конечности. Мышцы и фасции таза. Мышцы и фасции свободной нижней конечности: бедра, голени, стопы. Топография мышечной и сосудистой лакун. Бедренный канал. Приводящий канал, надколенная ямка, их содержимое. Вспомогательный аппарат мышц свободной нижней конечности. Организация свода стопы. Понятие о центре тяжести человеческого тела. Анализ его перемещений при основных положениях тела и движениях человека (стояние, ходьба, бег, прыжки).	ОПК-2.1.1, ОПК-2.1.2, ОПК-2.1.3, ОПК-2.2.1, ОПК-2.3.1.
69.	Классификация внутренних органов по их топографии, происхождению, строению и выполняемым функциям. Общие закономерности конструкции и строения паренхиматозных и	ОПК-2.1.1, ОПК-2.1.2, ОПК-2.1.3,



**Пятигорский медико-фармацевтический институт –  
филиал федерального государственного бюджетного  
образовательного учреждения высшего образования  
«Волгоградский государственный медицинский университет»  
Министерства здравоохранения  
Российской Федерации**

	трубчатых органов. Источники развития внутренних органов.	ОПК-2.2.1, ОПК-2.3.1.
70.	Морфо-функциональная характеристика и общий план строения пищеварительной системы. Развитие и функциональное значение органов пищеварения. Общий план строения стенки пищеварительной трубки: слизистая, подслизистая основа, мышечная и наружная оболочки, их тканевой состав. Особенности строения оболочек пищеварительной трубки в связи с выполняемыми функциями. Железы. Эндокринный аппарат пищеварительного канала.	ОПК-2.1.1, ОПК-2.1.2, ОПК-2.1.3, ОПК-2.2.1, ОПК-2.3.1.
71.	Полость рта: ее стенки. Губы, щеки. Преддверие рта, собственно ротовая полость, диафрагма рта, твердое и мягкое небо, десны. Особенности строения слизистой оболочки ротовой полости. Зубы, их строение, формула. Строение тканей зуба (эмаль, дентин, цемент, пульпа). Пародонт. Десны. Пародонт. Онтогенез зубочелюстного аппарата. Развитие и рост выпадающих (молочных) зубов. Гистогенез зуба. Закладка, развитие и прорезывание постоянных зубов. Замещающие и дополнительные зубы.	ОПК-2.1.1, ОПК-2.1.2, ОПК-2.1.3, ОПК-2.2.1, ОПК-2.3.1.
72.	Язык, его строение и функции. Мышцы языка. Особенности строения слизистой языка: сосочки, вкусовые луковицы. Язычная миндалина.	ОПК-2.1.1, ОПК-2.1.2, ОПК-2.1.3, ОПК-2.2.1, ОПК-2.3.1.
73.	Слюнные железы, малые и большие: околоушная, поднижнечелюстная, подъязычная. Их топография, макро- и микроскопическое строение, гистофизиология. Возрастные изменения.	ОПК-2.1.1, ОПК-2.1.2, ОПК-2.1.3, ОПК-2.2.1, ОПК-2.3.1.
74.	Зев и его границы. Мягкое небо: строение и функция. Глотка, ее части: топография и скелетотопия, строение стенки. Лимфоидное глоточное кольцо Пирогова-Вальдейера. Микроскопическое строение миндалин, их функциональное значение. Мышцы глотки. Морфологическое обеспечение акта глотания.	ОПК-2.1.1, ОПК-2.1.2, ОПК-2.1.3, ОПК-2.2.1, ОПК-2.3.1.
75.	Пищевод, его топография (синтопия, скелетотопия), части, сужения. Макро- и микроскопическое строение разных отделов пищевода. Железы пищевода, их гистофизиология.	ОПК-2.1.1, ОПК-2.1.2, ОПК-2.1.3, ОПК-2.2.1, ОПК-2.3.1.
76.	Желудок, его форма, части, топография. Отношение к брюшине, связочный аппарат желудка. Строение стенки желудка. Особенности строения слизистой оболочки желудка, клеточный состав желез в его различных отделах. Источники обновления и особенности жизненного цикла клеток эпителиальной выстилки и желез желудка. Возрастные изменения.	ОПК-2.1.1, ОПК-2.1.2, ОПК-2.1.3, ОПК-2.2.1, ОПК-2.3.1.



**Пятигорский медико-фармацевтический институт –  
филиал федерального государственного бюджетного  
образовательного учреждения высшего образования  
«Волгоградский государственный медицинский университет»  
Министерства здравоохранения  
Российской Федерации**

77.	Тонкая кишка, ее функция, части, их отношение к брюшине. Особенности строения стенки двенадцатиперстной, тощей и подвздошной кишок. Цитологическая характеристика эпителиальных клеток стенки тонкой кишки. Строение ворсинки. Гистофизиология процесса пищеварения.	ОПК-2.1.1, ОПК-2.1.2, ОПК-2.1.3, ОПК-2.2.1, ОПК-2.3.1.
78.	Толстая кишка, ее отделы (слепая, ободочная, сигмовидная, прямая), их топография и отношение к брюшине. Строение стенки различных отделов толстой кишки. Червеобразный отросток. Особенности строения прямой кишки и ее сфинктеров. Лимфоидный аппарат толстой кишки. Морфологическое обеспечение функций толстой кишки. Изменения с возрастом.	ОПК-2.1.1, ОПК-2.1.2, ОПК-2.1.3, ОПК-2.2.1, ОПК-2.3.1.
79.	Поджелудочная железа, ее части, топография (синтопия, скелетотопия), отношение к брюшине. Функциональная морфология экзокринного отдела поджелудочной железы (островки Соболева-Лангерганса): морфология клеток островкового аппарата. Возрастные изменения.	ОПК-2.1.1, ОПК-2.1.2, ОПК-2.1.3, ОПК-2.2.1, ОПК-2.3.1.
80.	Печень, ее топография (голотопия, синтопия), отношение к брюшине. Фиксирующий аппарат печени. Доли и сегменты печени. Принципы выделения печеночной доли (классическая доля, порталная доля, печеночный ацинус). Желчные капилляры и протоки. Взаимоотношение гепатоцитов с кровеносными и желчными капиллярами. Функциональная морфология гепатоцитов. Особенности жизненного цикла гепатоцитов. Желчный пузырь, пузырный проток, их топография и строение. Формирование общего желчного протока, его топография.	ОПК-2.1.1, ОПК-2.1.2, ОПК-2.1.3, ОПК-2.2.1, ОПК-2.3.1.
81.	Брюшина. Паритетальный и висцеральный листки брюшины. Полость брюшины. Дубликатуры, связки, брыжейки, ямки, карманы брюшины. Большой и малый сальники. Экстра-, мезо- и интраперитонеальное положение органов. Понятие об этажах брюшной полости: органы, в них расположенные, их прикладное значение. Микроморфология брюшины.	ОПК-2.1.1, ОПК-2.1.2, ОПК-2.1.3, ОПК-2.2.1, ОПК-2.3.1.
82.	Морфо-функциональная характеристика органов дыхания. Внелегочные и внутрилегочные воздухоносные пути и респираторный отдел. Эмбриональные источники развития.	ОПК-2.1.1, ОПК-2.1.2, ОПК-2.1.3, ОПК-2.2.1, ОПК-2.3.1.
83.	Строение наружного носа. Полость носа: ее стенки, особенности строения слизистой оболочки. Гортань: хрящи, суставы, связки и мышцы, действующие на них. Полость гортани: преддверие, область голосовой щели, подголосовая полость. Собственно голосовой аппарат. Голосовые складки, складки преддверия, эластический конус, голосовая щель, гортанный желудочек. Морфологическое обеспечение голосообразования.	ОПК-2.1.1, ОПК-2.1.2, ОПК-2.1.3, ОПК-2.2.1, ОПК-2.3.1.



**Пятигорский медико-фармацевтический институт –  
филиал федерального государственного бюджетного  
образовательного учреждения высшего образования  
«Волгоградский государственный медицинский университет»  
Министерства здравоохранения  
Российской Федерации**

84.	Трахея и бронхи: их топография и строение. Бронхиальное дерево. Изменение структуры стенки бронхов в зависимости от их калибра.	ОПК-2.1.1, ОПК-2.1.2, ОПК-2.1.3, ОПК-2.2.1, ОПК-2.3.1.
85.	Легкие: их форма и топография (синтопия, скелетотопия). Доли и сегменты легких. Ворота и корни легких. Структурно-функциональная единица респираторной части легких - ацинус, его структурные компоненты. Микроморфология альвеолярной стенки. Клеточный состав эпителиальной выстилки альвеол, их функциональная морфология. Понятие о сурфактанте. Строение и роль в газообмене аэрогематического барьера. Макрофаги легкого. Особенности кровоснабжения легкого. Возрастные изменения легких.	ОПК-2.1.1, ОПК-2.1.2, ОПК-2.1.3, ОПК-2.2.1, ОПК-2.3.1.
86.	Плевра, ее париетальный и висцеральный листки. Части париетальной плевры. Полость плевры. Плевральные синусы, их топография и функциональное значение. Проекция границ плевры и плевральных синусов на поверхность тела.	ОПК-2.1.1, ОПК-2.1.2, ОПК-2.1.3, ОПК-2.2.1, ОПК-2.3.1.
87.	Средостение, его границы, топография и отделы. Органы верхнего и нижнего средостения, их топография.	ОПК-2.1.1, ОПК-2.1.2, ОПК-2.1.3, ОПК-2.2.1, ОПК-2.3.1.
88.	Общая морфологическая и функциональная характеристика. Источники эмбрионального развития.	ОПК-2.1.1, ОПК-2.1.2, ОПК-2.1.3, ОПК-2.2.1, ОПК-2.3.1.
89.	Почки: топография (скелетотопия, синтопия), отношение к брюшине. Фиксирующий аппарат почек. Корковое и мозговое вещество почек - его макро- и микроморфология. Структурно-функциональная единица почки - нефрон. Типы нефронов. Гисто-цитологическая морфология разных отделов нефрона и собирательных трубочек. Особенности строения внутриорганный кровеносного русла почки. Строение сосудистых клубочков и почечных телец. Строение фильтрационного барьера нефрона. Эндокринная функция почек: юкстагломерулярный комплекс и интерстициальные клетки. Возрастные изменения почек.	ОПК-2.1.1, ОПК-2.1.2, ОПК-2.1.3, ОПК-2.2.1, ОПК-2.3.1.
90.	Мочевыводящие пути. Топография и строение малых и больших почечных чашек и почечной лоханки. Мочеточники: развитие, топография (скелетотопия, синтопия), отношение к брюшине. Строение стенки мочеточников.	ОПК-2.1.1, ОПК-2.1.2, ОПК-2.1.3, ОПК-2.2.1, ОПК-2.3.1.
91.	Мочевой пузырь: топография, форма, отношение к брюшине.	ОПК-2.1.1,



**Пятигорский медико-фармацевтический институт –  
филиал федерального государственного бюджетного  
образовательного учреждения высшего образования  
«Волгоградский государственный медицинский университет»  
Министерства здравоохранения  
Российской Федерации**

	Строение стенки мочевого пузыря.	ОПК-2.1.2, ОПК-2.1.3, ОПК-2.2.1, ОПК-2.3.1.
92.	Мужской и женский мочеиспускательный каналы: топография и особенности строения.	ОПК-2.1.1, ОПК-2.1.2, ОПК-2.1.3, ОПК-2.2.1, ОПК-2.3.1.
93.	Общая функциональная и морфологическая характеристика половой системы. Источники и ход эмбрионального развития органов половой системы. Первичные гонациты, их начальная локализация, пути миграции в зачаток гонад. Гомология мужских и женских половых органов.	ОПК-2.1.1, ОПК-2.1.2, ОПК-2.1.3, ОПК-2.2.1, ОПК-2.3.1.
94.	2. Яичко: его генеративная и эндокринная функции. Топография яичка, его оболочки. Мошонка. Процесс опускания яичка в мошонку. Строение яичка: средостение, фиброзные перегородки, дольки. Извитые семенные канальцы, их стенки. Сперматогенез. Цитологические характеристики его основных этапов. Роль sustentоцитов (клеток Сертоли) в сперматогенезе. Гематотестикулярный барьер. Интерстициальная ткань яичка: строение и функции. Семявыводящие пути, их топография и строение. Гистофизиология прямых канальцев, канальцев сети и выносящих канальцев яичка.	ОПК-2.1.1, ОПК-2.1.2, ОПК-2.1.3, ОПК-2.2.1, ОПК-2.3.1.
95.	Придаток яичка. Семявыносящий проток, строение его стенки и функция. Семенной канатик: его состав и топография. Семяизвергающий канал. Добавочные половые железы: семенные железы, предстательная железа. Топография предстательной железы, ее микроскопическое строение и функции. Возрастные изменения. Бульбоуретральные железы. Половой член, его части и строение.	ОПК-2.1.1, ОПК-2.1.2, ОПК-2.1.3, ОПК-2.2.1, ОПК-2.3.1.
96.	Морфологические и функциональные особенности женской половой системы. Фиксирующий аппарат женской половой системы, его значение для функционирования женских половых органов.	ОПК-2.1.1, ОПК-2.1.2, ОПК-2.1.3, ОПК-2.2.1, ОПК-2.3.1.
97.	Яичник: форма, топография, отношение к брюшине. Фиксирующий аппарат. Придатки яичника. Макро- и микроморфология яичника. Строение и развитие фолликулов. Овогенез, его отличия от сперматогенеза. Морфофункциональные характеристики овоцитов и фолликулярного эпителия в период большого роста фолликулов. Овуляция. Развитие, строение и функция желтого тела. Атрезия фолликулов. Структурные основы эндокринной функции яичников. Овариальный цикл и его нейрогуморальная регуляция. Возрастные изменения яичника.	ОПК-2.1.1, ОПК-2.1.2, ОПК-2.1.3, ОПК-2.2.1, ОПК-2.3.1.



**Пятигорский медико-фармацевтический институт –  
филиал федерального государственного бюджетного  
образовательного учреждения высшего образования  
«Волгоградский государственный медицинский университет»  
Министерства здравоохранения  
Российской Федерации**

98.	Женские половые пути: маточные трубы, матка, влагалище. Особенности анатомической организации.	ОПК-2.1.1, ОПК-2.1.2, ОПК-2.1.3, ОПК-2.2.1, ОПК-2.3.1.
99.	Маточная труба: ее топография, части, строение стенки, отношение к брюшине.	ОПК-2.1.1, ОПК-2.1.2, ОПК-2.1.3, ОПК-2.2.1, ОПК-2.3.1.
100.	Матка: ее форма, топография, отношение к брюшине. Фиксирующий аппарат матки. Части матки, цервикальный канал. Микроморфология стенки матки (эндометрий, миометрий, периметрии). Параметрий, его особенности. Менструальный цикл и его фазы. Строение эндометрия в различные фазы цикла. Связь менструального цикла с овариальным. Перестройка матки при беременности и после родов. Возрастные изменения.	ОПК-2.1.1, ОПК-2.1.2, ОПК-2.1.3, ОПК-2.2.1, ОПК-2.3.1.
101.	Влагалище, его топография, строение стенок. Изменения в связи с менструальным циклом.	ОПК-2.1.1, ОПК-2.1.2, ОПК-2.1.3, ОПК-2.2.1, ОПК-2.3.1.
102.	Промежность, ее строение у мужчин и женщин. Мочеполовая и тазовая диафрагмы, мышцы и фасции промежности.	ОПК-2.1.1, ОПК-2.1.2, ОПК-2.1.3, ОПК-2.2.1, ОПК-2.3.1.
103.	Общая характеристика циркулярных систем организма. Сердце, артерии, вены, микроциркуляторное русло, капилляры. Функциональное значение системы циркуляции. Источники развития. Магистральные, экстраорганные и интраорганные сосуды. Малый и большой круги кровообращения. Понятие об анастомозах. Принципы организации лимфатической системы организма. Лимфатические протоки и сосуды.	ОПК-2.1.1, ОПК-2.1.2, ОПК-2.1.3, ОПК-2.2.1, ОПК-2.3.1.
104.	Сердце, его форма, топография. Источники развития. Проекция сердца на переднюю грудную стенку. Камеры сердца: предсердия и желудочки. Фиброзный «скелет» сердца, количество и ход мышечных слоев в разных камерах сердца, Клапанный аппарат сердца: полулунные и створчатые клапаны, сосочковые мышцы, сухожильные нити. Строение стенки сердца: эндокард, миокард, эпикард. Гетерогенность строения кардиомиоцитов (сократительные, проводящие, секреторные). Особенности ультраструктурной организации разных типов кардиомиоцитов. План строения и функциональное значение	ОПК-2.1.1, ОПК-2.1.2, ОПК-2.1.3, ОПК-2.2.1, ОПК-2.3.1.



**Пятигорский медико-фармацевтический институт –  
филиал федерального государственного бюджетного  
образовательного учреждения высшего образования  
«Волгоградский государственный медицинский университет»  
Министерства здравоохранения  
Российской Федерации**

	<p>проводящей системы сердца. Особенности организации микроциркуляторного русла миокарда. Топография мест впадения и выхода крупных присердечных сосудов: верхней и нижней полых вен, легочного ствола, легочных вен и аорты. Особенности строения клапанного аппарата этих сосудов. Коронарные сосуды сердца, их топография. Особенности венозного оттока от сердца. Околосердечная сумка. Иннервация сердца: интра- и экстраорганный нервные аппараты. Возрастные особенности.</p>	
105.	<p>Функциональная морфология сосудов. Зависимость строения стенки сосудов от гемо</p>	<p>ОПК-2.1.1, ОПК-2.1.2, ОПК-2.1.3, ОПК-2.2.1, ОПК-2.3.1.</p>
106.	<p>Артерии, их классификация. Строение стенки артерий различного типа. Органные особенности артерий. Сосуды микроциркуляторного русла. Артериолы, их строение и функции. Капилляры, принципы классификации, морфофункциональная характеристика, органная специфичность. Морфологическое обеспечение процессов проницаемости, Вenuлы, их строение и функциональное значение. Артериоло</p>	<p>ОПК-2.1.1, ОПК-2.1.2, ОПК-2.1.3, ОПК-2.2.1, ОПК-2.3.1.</p>
107.	<p>Вены. Их строение и классификация. Вены мышечного и безмышечного типов. Клапанный аппарат вен. Функциональное значение вен различного типа. Органные особенности вен. Факторы, способствующие передвижению крови по венам к сердцу. Принципы расположения сосудов венозного русла. Венозные сплетения, венозные синусы, пещеристые и кавернозные тела. Соотношение артериального русел, их функциональное значение. Артерио</p>	<p>ОПК-2.1.1, ОПК-2.1.2, ОПК-2.1.3, ОПК-2.2.1, ОПК-2.3.1.</p>
108.	<p>Аорта, ее части и топография. Луковица аорты, дуга аорты. Плечеголовной ствол, общие сонные и подключичные артерии. Их топография.</p>	<p>ОПК-2.1.1, ОПК-2.1.2, ОПК-2.1.3, ОПК-2.2.1, ОПК-2.3.1.</p>
109.	<p>Сонные артерии: общая, наружная и внутренняя. Их топография, ветви и области кровоснабжения. Васкуляризация головного и спинного мозга. Артериальный (Виллизиев) круг большого мозга, его источники и ветви. Подключичная артерия. Топография, ветви, области кровоснабжения. Подкрыльцовая артерия, ветви и область ее васкуляризации. Плечевая, локтевая и лучевая артерии, их ветви и области кровоснабжения. Поверхностная и глубокая ладонные артериальные дуги, источники их формирования, ветви и области кровоснабжения.</p>	<p>ОПК-2.1.1, ОПК-2.1.2, ОПК-2.1.3, ОПК-2.2.1, ОПК-2.3.1.</p>
110.	<p>Нисходящая аорта, ее части. Грудная аорта, ее париетальные и висцеральные ветви. Брюшная аорта, ее париетальные и</p>	<p>ОПК-2.1.1, ОПК-2.1.2,</p>



**Пятигорский медико-фармацевтический институт –  
филиал федерального государственного бюджетного  
образовательного учреждения высшего образования  
«Волгоградский государственный медицинский университет»  
Министерства здравоохранения  
Российской Федерации**

	висцеральные ветви. Общая подвздошная артерия, ее деление на наружную и внутреннюю подвздошные артерии, топография их париетальных и висцеральных ветвей. Бедренная артерия, ее ветви, их топография и области кровоснабжения. Передняя и задняя большеберцовые артерии, их топография и области васкуляризации. Артерии стопы, их анастомозы.	ОПК-2.1.3, ОПК-2.2.1, ОПК-2.3.1.
111.	Артерии малого круга кровообращения. Легочный ствол, его топография и ветви.	ОПК-2.1.1, ОПК-2.1.2, ОПК-2.1.3, ОПК-2.2.1, ОПК-2.3.1.
112.	Вены большого и малого кругов кровообращения	ОПК-2.1.1, ОПК-2.1.2, ОПК-2.1.3, ОПК-2.2.1, ОПК-2.3.1.
113.	Система верхней полой вены. Вены головы и шеи. Организация венозного оттока от головного мозга. Венозные синусы твердой мозговой оболочки, венозные выпускники, диплоические вены. Поверхностные и глубокие вены головы и шеи. Система внутренней и наружной яремных вен, их топография. Поверхностные и глубокие вены верхней конечности.	ОПК-2.1.1, ОПК-2.1.2, ОПК-2.1.3, ОПК-2.2.1, ОПК-2.3.1.
114.	Подключичная вена. Плечеголовые вены. Пристеночные вены стенок грудной полости. Непарная и полунепарная вены. Позвоночные венозные сплетения.	ОПК-2.1.1, ОПК-2.1.2, ОПК-2.1.3, ОПК-2.2.1, ОПК-2.3.1.
115.	Система нижней полой вены. Поверхностные и глубокие вены нижней конечности. Вены стенок брюшной полости, органов малого таза. Наружная и внутренняя подвздошная вены. Висцеральные вены. Система воротной вены, ее корни, топография. Кава-кавальные и порто-кавальные анастомозы, их функциональное значение.	ОПК-2.1.1, ОПК-2.1.2, ОПК-2.1.3, ОПК-2.2.1, ОПК-2.3.1.
116.	Лимфатическая система, как часть системы циркуляции организма, ее макроморфология. Грудной лимфатический проток, составляющие его стволы, ход и место впадения в венозную систему. Правый лимфатический проток. Области истоков грудного и правого лимфатических протоков. Лимфатические сосуды и регионарные лимфатические узлы, принципы их локализации.	ОПК-2.1.1, ОПК-2.1.2, ОПК-2.1.3, ОПК-2.2.1, ОПК-2.3.1.
117.	Общая функционально-морфологическая характеристика органов кроветворения и иммунной защиты. Источники и этапы формирования кроветворных органов. Тканевый состав, особенности системы кровоснабжения. Общие закономерности возрастных изменений органов иммунной защиты.	ОПК-2.1.1, ОПК-2.1.2, ОПК-2.1.3, ОПК-2.2.1, ОПК-2.3.1.
118.	Красный костный мозг. Локализация, строение, функции	ОПК-2.1.1,





**Пятигорский медико-фармацевтический институт –  
филиал федерального государственного бюджетного  
образовательного учреждения высшего образования  
«Волгоградский государственный медицинский университет»  
Министерства здравоохранения  
Российской Федерации**

	красного костного мозга. Особенности строения элементов системы циркуляции. Кроветворный компартмент. Желтый костный мозг. Возрастные изменения. Способности к регенерации.	ОПК-2.1.2, ОПК-2.1.3, ОПК-2.2.1, ОПК-2.3.1.
119.	Тимус. Тканевый состав, строение коркового и мозгового вещества, особенности их васкуляризации. Становление и структура гематотимусного барьера. Функции. Возрастные изменения.	ОПК-2.1.1, ОПК-2.1.2, ОПК-2.1.3, ОПК-2.2.1, ОПК-2.3.1.
120.	Лимфатические узлы. Тканевый состав. Особенности внутриорганной циркуляции лимфы и крови. Строение, функциональное значение, локализация.	ОПК-2.1.1, ОПК-2.1.2, ОПК-2.1.3, ОПК-2.2.1, ОПК-2.3.1.
121.	Селезенка. Ее топография, отношение к брюшине. Тканевый состав. Красная и белая пульпа. Структура элементов сосудистого русла. Морфологическое обеспечение кроворазрушительной функции. Функция депонирования крови. Возрастные изменения.	ОПК-2.1.1, ОПК-2.1.2, ОПК-2.1.3, ОПК-2.2.1, ОПК-2.3.1.
122.	Миндалины (небные, трубные, глоточная, язычная), их строение, топография, функции. Лимфоидные фолликулы в стенках пищеварительного тракта, дыхательных и мочевыводящих путей. Аппендикс: топография и строение, функция.	ОПК-2.1.1, ОПК-2.1.2, ОПК-2.1.3, ОПК-2.2.1, ОПК-2.3.1.
123.	Физиологическая регенерация крови. Современная трактовка теории кроветворения. Особенности гистогенетического ряда (дифферона) элементов крови. Характеристика стволовых, полустволовых клеток крови, клеток	ОПК-2.1.1, ОПК-2.1.2, ОПК-2.1.3, ОПК-2.2.1, ОПК-2.3.1.
124.	3. Морфологические основы иммунологических реакций. Организация иммуноцитопоза в центральных органах. Регуляция Т- и В-лимфоцитов. Реакции иммунокомпетентных клеток и их кооперации при антигенной стимуляции. Эффекторные клетки, клетки памяти клеточного и гуморального иммунитета. Морфологические изменения иммунокомпетентных органов при иммунном ответе.	ОПК-2.1.1, ОПК-2.1.2, ОПК-2.1.3, ОПК-2.2.1, ОПК-2.3.1.
125.	Общая характеристика эндокринных желез. Центральные и периферические звенья эндокринной системы. Классификация и топография желез внутренней секреции. Общие морфологические и функциональные особенности эндокринных желез.	ОПК-2.1.1, ОПК-2.1.2, ОПК-2.1.3, ОПК-2.2.1, ОПК-2.3.1.
126.	Гипоталамо-гипофизарная нейросекреторная система. Гипоталамус, его топография и развитие. Крупноклеточные и мелкоклеточные ядра гипоталамуса. Функциональная морфология нейросекреторных клеток, их гормоны и взаимоотношение с сосудами. Пути регуляции гипоталамусом	ОПК-2.1.1, ОПК-2.1.2, ОПК-2.1.3, ОПК-2.2.1, ОПК-2.3.1.



**Пятигорский медико-фармацевтический институт –  
филиал федерального государственного бюджетного  
образовательного учреждения высшего образования  
«Волгоградский государственный медицинский университет»  
Министерства здравоохранения  
Российской Федерации**

	органов эндокринной системы. Взаимоотношения гипоталамуса с нервной и эндокринной системами.	
127.	Гипофиз: топография, особенности развития и строение. Аденогипофиз, его части, их клеточный состав. Гормоны, секретируемые аденогипофизом, их роль в организме. Гипоталамо-аденогипофизарное кровообращение. Нейрогипофиз, его строение, связь с гипоталамусом.	ОПК-2.1.1, ОПК-2.1.2, ОПК-2.1.3, ОПК-2.2.1, ОПК-2.3.1.
128.	Шишковидная железа: топография, особенности развития и роль в организме. Строение и клеточный состав. Связь с другими эндокринными железами. Возрастные изменения.	ОПК-2.1.1, ОПК-2.1.2, ОПК-2.1.3, ОПК-2.2.1, ОПК-2.3.1.
129.	Щитовидная железа: топография, развитие, строение. Фолликулы, строение стенки и состав коллоида. Тироциты, их гормоны и фазы секреторного цикла. Роль гормонов в организме. С-клетки, их источники развития, локализация и функция.	ОПК-2.1.1, ОПК-2.1.2, ОПК-2.1.3, ОПК-2.2.1, ОПК-2.3.1.
130.	Околощитовидные железы: топография, строение функциональное значение, источники развития. Гормон, его роль в регуляции минерального обмена.	ОПК-2.1.1, ОПК-2.1.2, ОПК-2.1.3, ОПК-2.2.1, ОПК-2.3.1.
131.	Надпочечники: топография (синтопия, скелетотопия), особенности эмбрионального развития, строение. Функциональная морфология коркового и мозгового вещества надпочечников. Зоны коры и их клеточный состав. Роль гормонов коры надпочечников в развитии общего адаптационного синдрома. Мозговое вещество - строение, клеточный состав, гормоны и их роль в организме. Возрастные изменения. Хромаффинные параганглии.	ОПК-2.1.1, ОПК-2.1.2, ОПК-2.1.3, ОПК-2.2.1, ОПК-2.3.1.
132.	Эндокринная часть поджелудочной железы: топография, клеточный состав, функции.	ОПК-2.1.1, ОПК-2.1.2, ОПК-2.1.3, ОПК-2.2.1, ОПК-2.3.1.
133.	Эндокринная часть половых желез - яичка, яичника, особенности их внутриорганной топографии и функции.	ОПК-2.1.1, ОПК-2.1.2, ОПК-2.1.3, ОПК-2.2.1, ОПК-2.3.1.
134.	Одиночные гормонпродуцирующие клетки неэндокринных органов. Источники развития. Локализация. Роль в регуляции функций соответствующих органов и организма. Представление об АПУД-системе.	ОПК-2.1.1, ОПК-2.1.2, ОПК-2.1.3, ОПК-2.2.1, ОПК-2.3.1.
135.	Общая характеристика нервной ткани. Принципы строения,	ОПК-2.1.1,



**Пятигорский медико-фармацевтический институт –  
филиал федерального государственного бюджетного  
образовательного учреждения высшего образования  
«Волгоградский государственный медицинский университет»  
Министерства здравоохранения  
Российской Федерации**

	функции, гистогенез. Нейроциты и глиоциты.	ОПК-2.1.2, ОПК-2.1.3, ОПК-2.2.1, ОПК-2.3.1.
136.	Морфо-функциональная классификация нейроцитов (нейронов). Виды нейроцитов. Нейроциты с функцией генерации и проведения нервных импульсов, их виды (афферентные, эфферентные, ассоциативные). Нейроны с преимущественной секреторной функцией.	ОПК-2.1.1, ОПК-2.1.2, ОПК-2.1.3, ОПК-2.2.1, ОПК-2.3.1.
137.	Перикарион, его функциональная морфология. Отростки нейронов, их виды, особенности строения и функции. Виды транспорта составных элементов нейроплазмы по отросткам. Морфологическое обеспечение процессов аксонального транспорта. Особенности жизненного цикла нейроцитов.	ОПК-2.1.1, ОПК-2.1.2, ОПК-2.1.3, ОПК-2.2.1, ОПК-2.3.1.
138.	Нейроглия: общая морфо-функциональная характеристика. Классификация. Макроглия: типы глиоцитов, их строение и функциональное значение. Роль глиоцитов в обеспечении трофики нейроцитов, генерации и проведении ими нервного импульса. Железистая функция глиоцитов. Микроглия: происхождение, строение, функция.	ОПК-2.1.1, ОПК-2.1.2, ОПК-2.1.3, ОПК-2.2.1, ОПК-2.3.1.
139.	Нейро-глиальные, нейро-нейрональные и нейро-тканевые взаимоотношения. Нервные волокна: их классификация и строение. Синаптический аппарат как основа нейро-нейрональных и нейро-тканевых взаимоотношений. Виды синапсов, их функциональная морфология.	ОПК-2.1.1, ОПК-2.1.2, ОПК-2.1.3, ОПК-2.2.1, ОПК-2.3.1.
140.	Нервные окончания: общая морфо-функциональная характеристика. Рецепторные окончания: их классификация и строение. Эффекторные окончания, их строение и механизм работы.	ОПК-2.1.1, ОПК-2.1.2, ОПК-2.1.3, ОПК-2.2.1, ОПК-2.3.1.
141.	Понятие о рефлексорной дуге, ее компонентах. Строение простой и сложной рефлексорных дуг. Нейронная теория (Кахаль, Б.И. Лаврентьев).	ОПК-2.1.1, ОПК-2.1.2, ОПК-2.1.3, ОПК-2.2.1, ОПК-2.3.1.
142.	Нервная система - интегрирующая система организма. Роль нервной системы в процессах жизнедеятельности органов и систем человеческого тела. Источники и ход эмбрионального развития нервной системы. Деление нервной системы на центральную и периферическую. Соматическая и автономная (вегетативная) нервные системы. Принципы организации нервных центров. Морфологические основы рефлексорного функционирования нервной системы.	ОПК-2.1.1, ОПК-2.1.2, ОПК-2.1.3, ОПК-2.2.1, ОПК-2.3.1.
143.	Спинальный мозг: его форма, сегменты, утолщение, передние и задние корешки. Микроскопическое строение спинного мозга. Белое и серое вещество - топография и строение. Нейрональный	ОПК-2.1.1, ОПК-2.1.2, ОПК-2.1.3,



**Пятигорский медико-фармацевтический институт –  
филиал федерального государственного бюджетного  
образовательного учреждения высшего образования  
«Волгоградский государственный медицинский университет»  
Министерства здравоохранения  
Российской Федерации**

	и глиальный состав. Топография и функциональное значение ядер спинного мозга. Собственный и надсегментарный аппарат (проводящие пути) спинного мозга. Гистогенез спинного мозга. Оболочки спинного мозга, межоболочечные пространства и их содержимое, циркуляция и пути оттока спинномозговой жидкости. Фиксирующий аппарат спинного мозга.	ОПК-2.2.1, ОПК-2.3.1.
144.	Головной мозг. Главные отделы головного мозга. Особенности строения и функциональное значение стволовой части головного мозга. Сходство и отличие от спинного мозга. Серое и белое вещество.	ОПК-2.1.1, ОПК-2.1.2, ОПК-2.1.3, ОПК-2.2.1, ОПК-2.3.1.
145.	Задний мозг: продолговатый мозг, мост, их топография, границы, ядра и проводящие пути. Четвертый желудочек, его стенки и сообщения. Ромбовидная ямка. Топография ядер черепных нервов в области ромбовидной ямки. Места выхода этих нервов из вещества мозга и полости черепа.	ОПК-2.1.1, ОПК-2.1.2, ОПК-2.1.3, ОПК-2.2.1, ОПК-2.3.1.
146.	Мозжечок: его форма, поверхности, части и ножки. Связи мозжечка с продолговатым мозгом, мостом, средним мозгом. Проводниковый состав ножек мозжечка. Серое и белое вещество мозжечка. Ядра мозжечка. Нейронный и глиальный состав коры мозжечка, межнейрональные связи. Афферентные и эфферентные волокна мозжечка. Функциональное значение мозжечка.	ОПК-2.1.1, ОПК-2.1.2, ОПК-2.1.3, ОПК-2.2.1, ОПК-2.3.1.
147.	Перешеек ромбовидного мозга: его топография, части, строение. Средний мозг: топография и части. Анатомические образования среднего мозга. Четверохолмие, его связи с другими отделами ствола мозга. Топография белого и серого вещества. Ядра четверохолмия, красные ядра, черная субстанция. Ядра 3 и 4 пары черепных нервов, места их выхода из вещества мозга и полости черепа. Ножки мозга, их проводниковый состав. Топография восходящих путей. Водопровод мозга, его сообщения.	ОПК-2.1.1, ОПК-2.1.2, ОПК-2.1.3, ОПК-2.2.1, ОПК-2.3.1.
148.	Промежуточный мозг. Части промежуточного мозга: зрительные бугры, надбугорье, забугорье, гипоталамическая область. Топография ядер гипоталамуса. Строение и функциональное значение частей промежуточного мозга. Третий желудочек, его стенки и сообщения. Сосудистые сплетения 3 желудочка. Ретикулярная формация. Топография ретикулярной формации в спинном мозге и стволе головного мозга, особенности ее строения и функциональное значение. Связи ретикулярной формации.	ОПК-2.1.1, ОПК-2.1.2, ОПК-2.1.3, ОПК-2.2.1, ОПК-2.3.1.
149.	Концевой мозг. Большие полушария, плащ, борозды и извилины, доли и дольки. Серое и белое вещество полушарий. Рельеф мантии. Микроморфология коры больших полушарий. Цито- и миелоархитектоника. Базальные ядра больших полушарий: хвостатое ядро, бледный шар, скорлупа, ограда, миндалевидное	ОПК-2.1.1, ОПК-2.1.2, ОПК-2.1.3, ОПК-2.2.1, ОПК-2.3.1.



**Пятигорский медико-фармацевтический институт –  
филиал федерального государственного бюджетного  
образовательного учреждения высшего образования  
«Волгоградский государственный медицинский университет»  
Министерства здравоохранения  
Российской Федерации**

	ядро. Полосатое тело, понятие о стриопаллидарной системе. Внутренняя капсула. Топография проводящих путей во внутренней капсуле. Спайки головного мозга (мозолистое тело, передняя и задняя белые спайки). Свод, его строение. Гиппокамп. Представление о лимбической системе мозга. Боковые желудочки, их форма, части и сообщения. Сосудистые сплетения желудочков мозга. Оболочки головного мозга и межоболочечные пространства. Пути циркуляции цереброспинальной жидкости.	
150.	Понятие о функциональных системах. Анализаторы как части функциональных систем. Проводящие пути и корковые центры - морфологическая основа формирования функциональных систем. Общая характеристика проводящих путей нервной системы. Понятие об ассоциативных, комиссуральных и проекционных связях спинного и головного мозга. Афферентные (восходящие) проводящие пути: экстероцептивные, проприоцептивные, интероцептивные. Эфферентные (нисходящие) проводящие пути: пирамидные и экстрапирамидные. Роль мозжечка в системе экстрапирамидных путей. Связи стриопаллидарной системы с экстрапирамидными путями. Проводящие пути ствола мозга, пути в составе ретикулярной формации, покрывающие пути.	ОПК-2.1.1, ОПК-2.1.2, ОПК-2.1.3, ОПК-2.2.1, ОПК-2.3.1.
151.	Органы периферической нервной системы: нервные узлы, стволы, сплетения. Спинно-мозговой узел, его топография, микроскопическое строение, морфологическая и функциональная характеристика нейронов.	ОПК-2.1.1, ОПК-2.1.2, ОПК-2.1.3, ОПК-2.2.1, ОПК-2.3.1.
152.	Образование и проводниковый состав спинно-мозгового нерва, его ветви. Задние ветви спинно-мозговых нервов шейных, грудных, поясничных и крестцовых сегментов спинного мозга, области их иннервации. Передние ветви спинно-мозговых нервов, их участие в формировании сплетений.	ОПК-2.1.1, ОПК-2.1.2, ОПК-2.1.3, ОПК-2.2.1, ОПК-2.3.1.
153.	Шейное сплетение: его топография, ветви, нервы и области иннервации. Короткие и длинные ветви шейного сплетения.	ОПК-2.1.1, ОПК-2.1.2, ОПК-2.1.3, ОПК-2.2.1, ОПК-2.3.1.
154.	Плечевое сплетение: его формирование, строение и топография. Надключичная и подключичная части плечевого сплетения, их участие в формировании периферических нервов плечевого пояса и руки. Области иннервации периферических нервов верхней конечности.	ОПК-2.1.1, ОПК-2.1.2, ОПК-2.1.3, ОПК-2.2.1, ОПК-2.3.1.
155.	Межреберные нервы: формирование, строение и топография, ветви, области иннервации.	ОПК-2.1.1, ОПК-2.1.2, ОПК-2.1.3, ОПК-2.2.1,



**Пятигорский медико-фармацевтический институт –  
филиал федерального государственного бюджетного  
образовательного учреждения высшего образования  
«Волгоградский государственный медицинский университет»  
Министерства здравоохранения  
Российской Федерации**

		ОПК-2.3.1.
156.	Пояснично-крестцовое сплетение, его части. Поясничное сплетение: формирование, топография, ветви, области иннервации. Крестцовое сплетение: топография, короткие и длинные ветви, области иннервации.	ОПК-2.1.1, ОПК-2.1.2, ОПК-2.1.3, ОПК-2.2.1, ОПК-2.3.1.
157.	Копчиковое сплетение: топография, ветви, области иннервации.	ОПК-2.1.1, ОПК-2.1.2, ОПК-2.1.3, ОПК-2.2.1, ОПК-2.3.1.
158.	Черепные нервы. Сходство и отличие черепных и спинномозговых нервов. Проводниковый состав черепных нервов. Особенности анатомии 1 и 2 пары черепных нервов, характеристика каждого черепного нерва: ядра, их топография, выход из вещества мозга и полости черепа, проводниковый состав, области иннервации. Чувствительные узлы черепных нервов, их локализация. Связи черепных нервов с автономной нервной системой. Черепные нервы, содержащие проводники автономной нервной системы и их вегетативные ганглии.	ОПК-2.1.1, ОПК-2.1.2, ОПК-2.1.3, ОПК-2.2.1, ОПК-2.3.1.
159.	Общие принципы организации автономной нервной системы. Варианты локализации эфферентного нейрона автономной нервной дуги. Центральный и периферический отделы вегетативной нервной системы. Краниальные и спинномозговые центры автономной нервной системы. Симпатический а парасимпатический отделы. Морфология автономных (вегетативных) узлов, их нейронный состав. Пре- и постганглионарные нервные волокна, особенности их строения.	ОПК-2.1.1, ОПК-2.1.2, ОПК-2.1.3, ОПК-2.2.1, ОПК-2.3.1.
160.	Симпатическая нервная система. Центры в спинном мозге. Пограничный симпатический ствол, его узлы, межузловые и соединительные ветви. Шейный, грудной, поясничный, крестцовый отделы симпатического ствола. Большой и малый внутренностные нервы, источники их формирования, проводниковый состав.	ОПК-2.1.1, ОПК-2.1.2, ОПК-2.1.3, ОПК-2.2.1, ОПК-2.3.1.
161.	Вегетативные сплетения по ходу крупных кровеносных сосудов шеи и головы, в грудной полости. Чревное, верхнее и нижнее брыжеечные, верхнее и нижнее подчревные и др. сплетения. Понятие о вторичных сплетениях. Симпатическая рефлекторная дуга.	ОПК-2.1.1, ОПК-2.1.2, ОПК-2.1.3, ОПК-2.2.1, ОПК-2.3.1.
162.	Краниальные и спинномозговые центры парасимпатической нервной системы (вегетативные ядра 3,7,9,10 пар черепных нервов, 2-4 крестцовых сегментов). Автономные узлы черепных нервов: топография и области иннервации. Интрамуральные сплетения внутренних органов. Тазовые внутренностные нервы, их топография, проводниковый состав. Общие принципы иннервации внутренних органов и сосудов. Понятие о	ОПК-2.1.1, ОПК-2.1.2, ОПК-2.1.3, ОПК-2.2.1, ОПК-2.3.1.



**Пятигорский медико-фармацевтический институт –  
филиал федерального государственного бюджетного  
образовательного учреждения высшего образования  
«Волгоградский государственный медицинский университет»  
Министерства здравоохранения  
Российской Федерации**

	функциональных системах (П.К. Анохин) и их развитии в онтогенезе человека.	
163.	Понятие об анализаторах. Рецепторная, проводниковая, корковая части анализаторов. Органы чувств как рецепторные части анализаторов. Источники их развития. Понятие о первично- и вторично чувствующих клетках. Понятие о вспомогательных аппаратах.	ОПК-2.1.1, ОПК-2.1.2, ОПК-2.1.3, ОПК-2.2.1, ОПК-2.3.1.
164.	Зрительный анализатор. Зрительный аппарат, источники развития. Оболочки глаза: фиброзная, сосудистая, сетчатая и их производные. Роговица, ее гистологическое строение. Цилиарное тело и радужка, их строение и функциональное значение. Сетчатая оболочка, ее клеточный состав и гистологическое строение. Значение пигментного слоя сетчатки. Цитохимические особенности фоторецепторных элементов.	ОПК-2.1.1, ОПК-2.1.2, ОПК-2.1.3, ОПК-2.2.1, ОПК-2.3.1.
165.	Ядро глазного яблока: хрусталик, стекловидное тело, водянистая влага. Их происхождение, строение и функциональное значение. Камеры глаза. Пути циркуляции водянистой влаги. Венозная пазуха склеры. Понятие об аккомодационном аппарате, внутренние мышцы глаза, их функциональное значение. Проводящие пути зрительного анализатора и их связи. Проводящие пути зрачкового рефлекса. Вспомогательный аппарат глаза: веки, конъюнктивы, глазодвигательные мышцы, Тенонова капсула, жировое тело. Слезный аппарат глаза: слезная железа, слезные пути, носослезный канал.	ОПК-2.1.1, ОПК-2.1.2, ОПК-2.1.3, ОПК-2.2.1, ОПК-2.3.1.
166.	Анализаторы слуха и равновесия. Особенности развития. Наружное ухо, его строение. Топография среднего уха (барабанной полости): его стенки, сообщение и содержимое. Система слуховых косточек. Мышцы барабанной полости. Функциональное значение среднего уха. Внутренне ухо. Костный и перепончатый лабиринты. Система полукружных каналов, преддверие, улитка, их строение и топография. Эндо- и перилимфа, их значение. Строение рецепторных образований стато-кинетического анализатора. Спиральный (Кортиев) орган, его строение. Гистофизиология клеточных элементов спирального органа. Вестибулярный и спиральный ганглии, характеристика формирующих их нейронов. Проводящие пути слухового и стато-кинетического анализаторов, их связи.	ОПК-2.1.1, ОПК-2.1.2, ОПК-2.1.3, ОПК-2.2.1, ОПК-2.3.1.
167.	Обонятельный анализатор. Особенности развития. Обонятельная область носовой полости. Строение рецепторной части обонятельного анализатора: обонятельные клетки, волокна, луковицы, тракты, треугольники. Проводящие пути обонятельного анализатора.	ОПК-2.1.1, ОПК-2.1.2, ОПК-2.1.3, ОПК-2.2.1, ОПК-2.3.1.
168.	Вкусовой анализатор. Вкусовые луковицы языка, их топография, гистологическое строение. Особенности жизненного цикла вкусовых клеток. Проводящие пути вкусового анализатора.	ОПК-2.1.1, ОПК-2.1.2, ОПК-2.1.3, ОПК-2.2.1,



**Пятигорский медико-фармацевтический институт –  
филиал федерального государственного бюджетного  
образовательного учреждения высшего образования  
«Волгоградский государственный медицинский университет»  
Министерства здравоохранения  
Российской Федерации**

		ОПК-2.3.1.
169.	Анализатор кожной чувствительности. Анализаторы интерорецепции.	ОПК-2.1.1, ОПК-2.1.2, ОПК-2.1.3, ОПК-2.2.1, ОПК-2.3.1.
170.	Кожа как орган. Развитие кожи. Функции кожи. Составные части кожи: эпидермис, дерма, микроскопическая, ультраструктурная и цитохимическая характеристики эпидермиса. Процесс ороговения. Дерма, ее слои. Строение и значение сосочкового и сетчатого слоев. Строение и локализация потовых и сальных желез. Строение ногтя.	ОПК-2.1.1, ОПК-2.1.2, ОПК-2.1.3, ОПК-2.2.1, ОПК-2.3.1.
171.	Волосы, их типы. Строение корня и стержня волоса. Волосная луковица и волосной сосочек, наружное и внутреннее волосные влагалища, волосная сумка. Кожа как орган осязания.	ОПК-2.1.1, ОПК-2.1.2, ОПК-2.1.3, ОПК-2.2.1, ОПК-2.3.1.
172.	Молочные железы, их строение. Функциональная морфология молочной железы в период лактации и в период покоя. Регуляция деятельности железы, ее кровоснабжение и иннервация. Возрастные изменения.	ОПК-2.1.1, ОПК-2.1.2, ОПК-2.1.3, ОПК-2.2.1, ОПК-2.3.1.

**Критерии собеседования**

**Шкала оценки для проведения экзамена по дисциплине**

Оценка за ответ	Критерии
Отлично	<ul style="list-style-type: none"> <li>– полно раскрыто содержание материала;</li> <li>– материал изложен грамотно, в определенной логической последовательности;</li> <li>– продемонстрировано системное и глубокое знание программного материала;</li> <li>– точно используется терминология;</li> <li>– показано умение иллюстрировать теоретические положения конкретными примерами, применять их в новой ситуации;</li> <li>– продемонстрировано усвоение ранее изученных сопутствующих вопросов, сформированность и устойчивость компетенций, умений и навыков;</li> <li>– ответ прозвучал самостоятельно, без наводящих вопросов;</li> <li>– продемонстрирована способность творчески применять знание теории к решению профессиональных задач;</li> <li>– продемонстрировано знание современной учебной и научной литературы;</li> <li>– допущены одна – две неточности при освещении второстепенных вопросов, которые исправляются по замечанию.</li> </ul>
Хорошо	– вопросы излагаются систематизировано и последовательно;





**Пятигорский медико-фармацевтический институт –  
филиал федерального государственного бюджетного  
образовательного учреждения высшего образования  
«Волгоградский государственный медицинский университет»  
Министерства здравоохранения  
Российской Федерации**

	<ul style="list-style-type: none"> <li>– продемонстрировано умение анализировать материал, однако не все выводы носят аргументированный и доказательный характер;</li> <li>– продемонстрировано усвоение основной литературы.</li> <li>– ответ удовлетворяет в основном требованиям на оценку «5», но при этом имеет один из недостатков: в изложении допущены небольшие пробелы, не исказившие содержание ответа; допущены один – два недочета при освещении основного содержания ответа, исправленные по замечанию преподавателя; допущены ошибка или более двух недочетов при освещении второстепенных вопросов, которые легко исправляются по замечанию преподавателя.</li> </ul>
Удовлетворительно	<ul style="list-style-type: none"> <li>– неполно или непоследовательно раскрыто содержание материала, но показано общее понимание вопроса и продемонстрированы умения, достаточные для дальнейшего усвоения материала;</li> <li>– усвоены основные категории по рассматриваемому и дополнительным вопросам;</li> <li>– имелись затруднения или допущены ошибки в определении понятий, использовании терминологии, исправленные после нескольких наводящих вопросов;</li> <li>– при неполном знании теоретического материала выявлена недостаточная сформированность компетенций, умений и навыков, студент не может применить теорию в новой ситуации;</li> <li>– продемонстрировано усвоение основной литературы.</li> </ul>
Неудовлетворительно	<ul style="list-style-type: none"> <li>– не раскрыто основное содержание учебного материала;</li> <li>– обнаружено незнание или непонимание большей или наиболее важной части учебного материала;</li> <li>– допущены ошибки в определении понятий, при использовании терминологии, которые не исправлены после нескольких наводящих вопросов</li> <li>- не сформированы компетенции, умения и навыки,</li> <li>- отказ от ответа или отсутствие ответа</li> </ul>

### 1.2.3. ПРИМЕР ЭКЗАМЕНАЦИОННОГО БИЛЕТА

**Пятигорский медико-фармацевтический институт – филиал ФГБОУ ВО  
«Волгоградский государственный медицинский университет»  
Министерства здравоохранения Российской Федерации**

Кафедра: морфологии

Дисциплина: Морфология: анатомия человека, гистология, цитология

Специалитет по специальности 30.05.01 Медицинская биохимия,

направленность (профиль) врач-биохимик

Учебный год: 20\_\_-20\_\_

Экзаменационный билет № 4

**ЭКЗАМЕНАЦИОННЫЕ ВОПРОСЫ:**

1. Периодизация развития высших животных и человека. Стадии индивидуального развития.



**Пятигорский медико-фармацевтический институт –  
филиал федерального государственного бюджетного  
образовательного учреждения высшего образования  
«Волгоградский государственный медицинский университет»  
Министерства здравоохранения  
Российской Федерации**

Прогенез. Эмбриогенез. Половые клетки человека, их строение, функциональные и генетические особенности.

2. Определение понятия «ткань». Морфо-функциональная (групповая) и генетическая (типовая) классификации тканей. Общие принципы организации тканей. Клетки, как ведущие элементы тканей, их взаимодействие в тканевой системе. Специализация клеток. Симпласты и межклеточное вещество как производные клеток

3. Полость рта: ее стенки. Губы, щеки. Преддверие рта, собственно ротовая полость, диафрагма рта, твердое и мягкое небо, десны. Особенности строения слизистой оболочки ротовой полости. Зубы, их строение, формула. Строение тканей зуба (эмаль, дентин, цемент, пульпа). Пародонт. Десны. Пародонт. Онтогенез зубочелюстного аппарата. Развитие и рост выпадающих (молочных) зубов. Гистогенез зуба. Закладка, развитие и прорезывание постоянных зубов. Замещающие и дополнительные зубы.

4. Аорта, ее части и топография. Луковица аорты, дуга аорты. Плечеголовной ствол, общие сонные и подключичные артерии. Их топография.

Экзаменационная задача: У больного вследствие нарушения кровоснабжения в бассейне задней мозговой артерии возникают явления поражения глазодвигательного нерва и паралич конечностей (синдром Вебера). Где локализуется патологический процесс?

М.П. \_\_\_\_\_ Заведующий кафедрой \_\_\_\_\_ ФИО

**Критерии оценки уровня усвоения материала дисциплины и сформированности компетенций**

Характеристика ответа	Оценка ECTS	Баллы в БРС	Уровень сформированности компетентности по дисциплине	Оценка по 5-балльной шкале
Дан полный, развернутый ответ на поставленный вопрос, показана совокупность осознанных знаний об объекте, проявляющаяся в свободном оперировании понятиями, умении выделить существенные и несущественные его признаки, причинно-следственные связи. Знание об объекте демонстрируется на фоне понимания его в системе данной науки и междисциплинарных связей. Ответ формулируется в терминах науки, изложен литературным языком, логичен, доказателен, демонстрирует авторскую позицию обучающегося. Студент демонстрирует высокий продвинутый уровень сформированности компетентности	A	100–96	<b>ВЫСОКИЙ</b>	5 (5+)
Дан полный, развернутый ответ на поставленный вопрос, показана совокупность осознанных знаний об объекте, доказательно раскрыты основные положения темы; в ответе прослеживается четкая	B	95–91		5



**Пятигорский медико-фармацевтический институт –  
филиал федерального государственного бюджетного  
образовательного учреждения высшего образования  
«Волгоградский государственный медицинский университет»  
Министерства здравоохранения  
Российской Федерации**

<p>структура, логическая последовательность, отражающая сущность раскрываемых понятий, теорий, явлений. Знание об объекте демонстрируется на фоне понимания его в системе данной науки и междисциплинарных связей. Ответ изложен литературным языком в терминах науки. Могут быть допущены недочеты в определении понятий, исправленные обучающимся самостоятельно в процессе ответа. Студент демонстрирует высокий уровень сформированности компетенций.</p>				
<p>Дан полный, развернутый ответ на поставленный вопрос, показано умение выделить существенные и несущественные признаки, причинно-следственные связи. Ответ четко структурирован, логичен, изложен литературным языком в терминах науки. Могут быть допущены недочеты или незначительные ошибки, исправленные обучающимся с помощью преподавателя. Студент демонстрирует средний повышенный уровень сформированности компетентности.</p>	С	90–81	СРЕДНИЙ	4
<p>Дан полный, развернутый ответ на поставленный вопрос, показано умение выделить существенные и несущественные признаки, причинно-следственные связи. Ответ четко структурирован, логичен, изложен в терминах науки. Однако допущены незначительные ошибки или недочеты, исправленные обучающимся с помощью «наводящих» вопросов преподавателя. Студент демонстрирует средний достаточный уровень сформированности компетенций.</p>	D	80-76		4 (4-)
<p>Дан полный, но недостаточно последовательный ответ на поставленный вопрос, но при этом показано умение выделить существенные и несущественные признаки и причинно-следственные связи. Ответ логичен и изложен в терминах науки. Могут быть допущены 1-2 ошибки в определении основных понятий, которые обучающийся затрудняется исправить самостоятельно. Студент демонстрирует низкий уровень сформированности компетентности.</p>	E	75-71	НИЗКИЙ	3 (3+)
<p>Дан недостаточно полный и недостаточно развернутый ответ. Логика и последовательность изложения имеют нарушения. Допущены ошибки в раскрытии понятий, употреблении терминов. Обучающийся не способен самостоятельно выделить существенные и несущественные признаки и причинно-следственные связи. Обучающийся может</p>	E	70-66		3



**Пятигорский медико-фармацевтический институт –  
филиал федерального государственного бюджетного  
образовательного учреждения высшего образования  
«Волгоградский государственный медицинский университет»  
Министерства здравоохранения  
Российской Федерации**

<p>конкретизировать обобщенные знания, доказав на примерах их основные положения только с помощью преподавателя. Речевое оформление требует поправок, коррекции. Студент демонстрирует крайне низкий уровень сформированности компетентности.</p>				
<p>Дан неполный ответ, логика и последовательность изложения имеют существенные нарушения. Допущены грубые ошибки при определении сущности раскрываемых понятий, теорий, явлений, вследствие непонимания обучающимся их существенных и несущественных признаков и связей. В ответе отсутствуют выводы. Умение раскрыть конкретные проявления обобщенных знаний не показано. Речевое оформление требует поправок, коррекции. Студент демонстрирует пороговый уровень сформированности компетенций.</p>	E	65-61	ПОРоговый	3 (3-)
<p>Дан неполный ответ, представляющий собой разрозненные знания по теме вопроса с существенными ошибками в определениях. Присутствуют фрагментарность, нелогичность изложения. Обучающийся не осознает связь данного понятия, теории, явления с другими объектами дисциплины. Отсутствуют выводы, конкретизация и доказательность изложения. Речь неграмотная. Дополнительные и уточняющие вопросы преподавателя не приводят к коррекции ответа обучающегося не только на поставленный вопрос, но и на другие вопросы дисциплины. Компетентность отсутствует.</p>	Fx	60-41	КОМПЕТЕНТНОСТЬ ОТСУТСТВУЕТ	2
<p>Не получены ответы по базовым вопросам дисциплины. Студент не демонстрирует индикаторов достижения формирования компетенций. Компетентность отсутствует.</p>	F	40-0		2

**Итоговая оценка по дисциплине**

Оценка по 100-балльной системе	Оценка по системе «зачтено - не зачтено»	Оценка по 5-балльной системе		Оценка по ECTS
96-100	зачтено	5	отлично	A
91-95	зачтено			B
81-90	зачтено	4	хорошо	C
76-80	зачтено			D
61-75	зачтено	3	удовлетворительно	E
41-60	не зачтено	2	неудовлетворительно	Fx



**Пятигорский медико-фармацевтический институт –  
филиал федерального государственного бюджетного  
образовательного учреждения высшего образования  
«Волгоградский государственный медицинский университет»  
Министерства здравоохранения  
Российской Федерации**

0-40

не зачтено

F